vlepo

by ophthalmica

Διαβητικό Οίδημα Ωχράς
Απώλεια Όρασης
σε Διαβητικούς Ασθενείς

Δακρυϊκός Σωληνίσκος Lester Jones (LJT)
Γυάλινος Αγωγός Παράκαμψης

Μέθοδος Trans PRK
«No Touch» Διαθλαστική
Επέμβαση με Laser

Αμφιβληστροειδοπάθεια της Προωρότητας
Κίνδυνος για τα Πρόωρα
Νεογνά

Απόπτωση Επιθηλίου
Μια Εκδορά της Επιφανειακής
Στιβάδας του Κερατοειδή

Πρόσωπα & διάλογοι
Άρις Γεωργίου

Μεγάλο Αφιέρωμα για τα 10 Τεύχη

Κτιριακές Εγκαταστάσεις

10ο τεύχος | ΜΑΡ - ΑΥΓ 2023

ΕΠΙΛΕΞΤΕ ΘΕΡΑΠΕΙΑ ΜΕ

ΠΡΟΟΠΤΙΚΗ

Άμεσα, σημαντικά οπτικά οφέλη, με διάρκεια στα 2 έτη, με το δοσολογικό σχήμα
"Θεραπεία & Επέκταση"[1]

1:ALTAIR (Ohji, M., et al., Adv Ther (2020) 37:1173–1187)

Κάτοχος της άδειας κυκλοφορίας:
Bayer AG, 51368 Leverkusen, Γερμανία Τοπικός αντιπρόσωπος του κατόχου αδείας κυκλοφορίας στην Ελλάδα:
Bayer Ελλάς ΑΒΕΕ, Σωρού 18-20, 151 25 Μαρούσι Τηλ.: + 30 210 6187500
Τοπικός αντιπρόσωπος του κατόχου αδείας κυκλοφορίας στην Κύπρο:
Novagem Ltd, Τηλ: 00357 22483858
Τμήμα Ιατρικής Πληροφόρησης
Τηλ: +30 210 6187742, Fax: +30 210 6187522
Email: medinfo.gr.cy@bayer.com

Βοηθήστε να γίνουν τα φάρμακα πιο ασφαλή και Αναφέρετε ΟΛΕΣ τις ανεπιθύμητες ενέργειες για ΟΛΑ τα φάρμακα Συμπληρώνοντας την «ΚΙΤΡΙΝΗ ΚΑΡΤΑ»

PP-EYL-GR-0076-1 03.2021

Πριν τη συνταγογράφηση συμβουλευτείτε την Περίληψη Χαρακτηριστικών του Προϊόντος.
https://www.ema.europa.eu/en/documents/product-information/eylea-epar-product-information_el.pdf
Για περισσότερες πληροφορίες απευθυνθείτε στην εταιρεία Bayer Hellas.
Με περιορισμένη ιατρική συνταγή: Μόνο για νοσοκομειακή χρήση από γιατρό με κατάλληλη ειδίκευση και εμπειρία

EYLEA®
(aflibercept solution for injection)

TOWARD π
Medical Technology

optohellas®
ΟΦΘΑΛΜΟΛΟΓΙΚΑ ΜΗΧΑΝΗΜΑΤΑ

Full-Range HD
Anterior & Posterior
Swept Source OCT

NEW

YALKAID

New World Leading OCTA

- Unique 100.000 A/scans Swept Source and SLO source together
- AI Anterior and Posterior Angiography
- 1.4μm digital and 3.8μm optical analysis
- Robotic Alignment Focus and Shot
- 24mm Widefield, 16mm Depth

Κεντρικό
2ο χλμ. Κατερίνης - Ελασσόνας
Τ.Κ. 60150 Κατερίνη
Τηλ.: 23510 79 750, **Fax:** 23510 73 950

Γραφεία Αθηνών
Ευελπίδων 61-63
Τ.Κ. 11362 Αθήνα
Τηλ.: 210 57 50 572

E-mail: info@optohellas.com • **www.optohellas.com**

optohellas®
ΟΦΘΑΛΜΟΛΟΓΙΚΑ ΜΗΧΑΝΗΜΑΤΑ
EMEAA REPRESENTATIVE

vlepo by ophthalmica

περι εχό μενα

ΣΥΜΒΑΙΝΕΙ
στο Ινστιτούτο Ophthalmica

ΔΡΑΣΕΙΣ

8 5th Thessaloniki Revision Course in Ophthalmology
Απόλυτα Επιτυχημένο στην Post-Covid Εποχή

10 18th GVRS Congress
18ο Πανελλήνιο Συνέδριο Υαλοειδούς - Αμφιβληστροειδούς

12 37th International Congress of the HSIOIRS
37ο Συνέδριο της Ελληνικής Εταιρείας Ενδοφακών και Διαθλαστικής Χειρουργικής

16 Στιγμές στο Ινστιτούτο Ophthalmica

ΥΠΗΡΕΣΙΕΣ

20 Διαβητικό Οίδημα Ωχράς
Απώλεια Όρασης σε Διαβητικούς Ασθενείς

22 Δακρυϊκός Σωληνίσκος Lester Jones (LJT)
Γυάλινος Αγωγός Παράκαμψης

24 Μέθοδος Trans PRK
«No Touch» Διαθλαστική Επέμβαση με Laser

26 Αμφιβληστροειδοπάθεια της Προωρότητας
Κίνδυνος για τα Πρόωρα Νεογνά

28 Απόπτωση Επιθηλίου
Μια Εκδορά της Επιφανειακής Στιβάδας του Κερατοειδή

ΝΕΑ

32 Μεγάλο Αφιέρωμα για τα 10 Τεύχη
Κτιριακές Εγκαταστάσεις

44 Παγκόσμια Ημέρα Διαβήτη
(World Diabetes Day): Δευ 14 Νοε 2022
Education to Protect

46 Προσβασιμότητα Ατόμων με Οπτική Αναπηρία
Επιμορφωτικό Πρόγραμμα

48 Φωτοπηξία με laser
Βολές στον Αμφιβληστροειδή

50 Τριχίαση
Μια Παθολογική «Στροφή» των Βλεφαρίδων

52 Παγκόσμια Ημέρα Κερατόκωνου
(World KC Day): Πέμ 10 Νοε 2022
Η Συμβολική Κτιριακή Φωταγώγηση

54 Εκπαιδευτήρια Ε. Μαντουλίδη
Νέα Συνεργασία

56 Quiz για Οφθαλμίατρους
Βρείτε τις Οφθαλμικές Παθήσεις

ΕΠΙΚΑΙΡΑ

58 Πρόσωπα & Διάλογοι
Άρις Γεωργίου

60 Στα Πέριξ
Βίλα Αχμέτ Καπαντζή

62 Η Φωτογραφία του Τεύχους

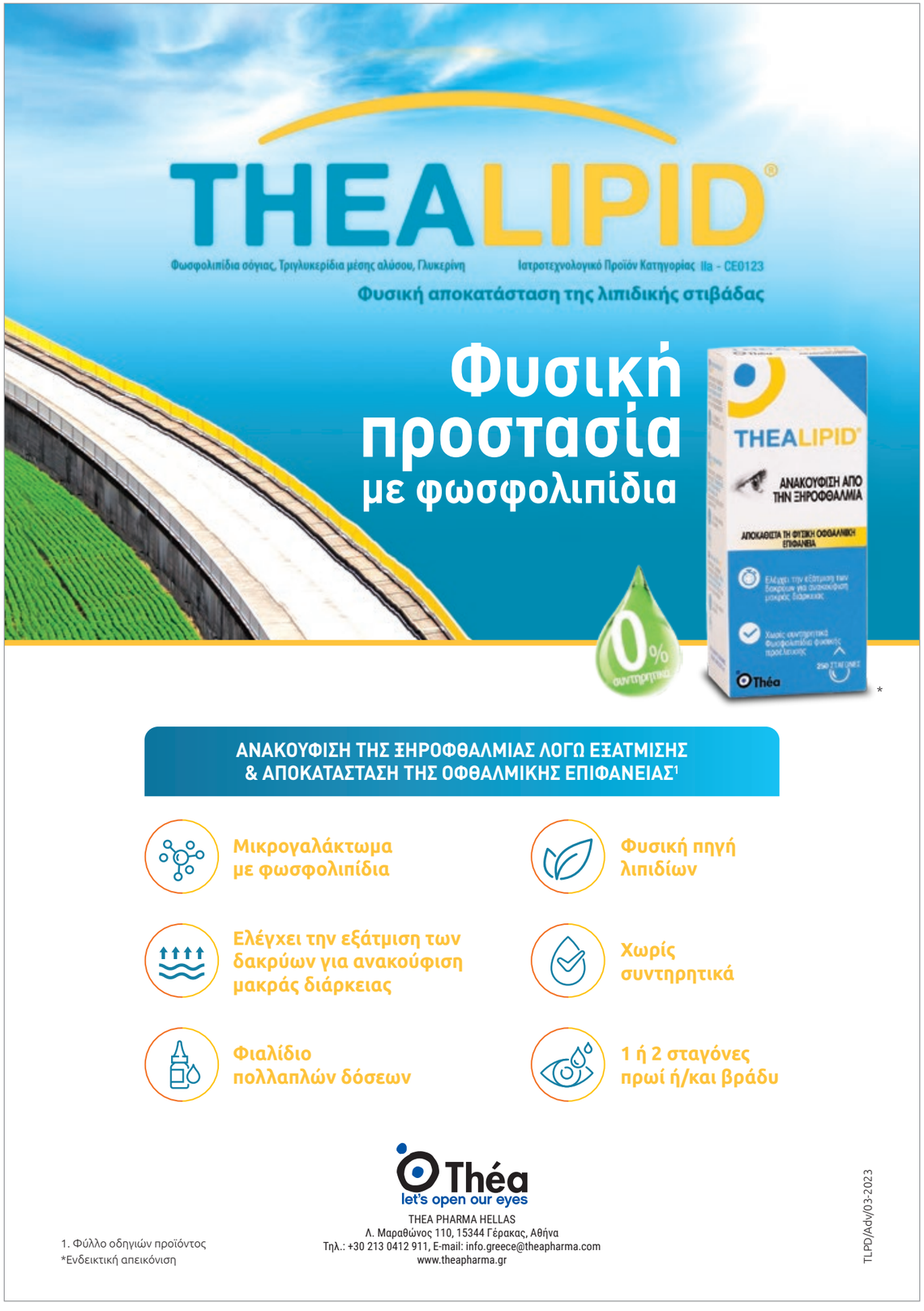

editorial

Behind the scenes…

Περικλής Μαρκούσης MSc
Γενικός Διευθυντής
Ινστιτούτου Ophthalmica

10 έτη…
10 τεύχη…

Το τεύχος που κρατάτε είναι επετειακό με ένα extra 12σέλιδο ειδικό φωτογραφικό αφιέρωμα στο μεγάλο και δύσκολο έργο της ριζικής κτιριακής αναδιαμόρφωσης κατά το 2013. Μετά από 10 χρόνια επιτυχημένης πορείας, το Ινστιτούτο Οφθαλμολογίας & Μικροχειρουργικής Ophthalmica μεταφέρει τη βασική του μονάδα σε έναν νέο, μεγαλύτερο και ιδιόκτητο χώρο, με πλάνο μετεγκατάστασης μέσα στο 1ο μισό του έτους 2024.

Στον απόηχο του «5th Thessaloniki Revision Course in Ophthalmology», η επιστημονική μας ομάδα επιθυμεί να ευχαριστήσει θερμά, για την μεγάλη επιτυχία του event, όλους τους συμμετέχοντες (προσκεκλημένους ομιλητές από την Ελλάδα και το εξωτερικό, συνεργάτες οφθαλμίατρους, ειδικευόμενους και επαγγελματίες υγείας άλλων ειδικοτήτων). Θερμές ευχαριστίες και σε όλους τους χορηγούς για την πολύτιμη, δυναμική τους υποστήριξη (σημειώθηκε ρεκόρ αριθμού εκθεσιακών περιπτέρων).

Η επαναστατική μέθοδος TransPRK (Transepithelial Photorefractive Keratectomy), γνωστή και ως Διεπιθηλιακή Φωτοδιαθλαστική Κερατεκτομή, εφαρμόζεται με τεράστια αξιοπιστία στις διαθλαστικές επεμβάσεις με laser για τη διόρθωση των γνωστών σε όλους διαθλαστικών ανωμαλιών (μυωπία, υπερμετρωπία, αστιγματισμό). Υπέρτατη ασφάλεια διεγχειρητικά, κανένα χειρουργικό εργαλείο να αγγίζει τα μάτια σας («no touch» μέθοδος), παρά μόνο η δέσμη του excimer laser να «χαϊδεύει» (σε high και low fluence) τον κερατοειδή σας. #1050rs

Λαμβάνοντας υπόψη κάποια στατιστικά στοιχεία του Παγκοσμίου Οργανισμού Υγείας (Π.Ο.Υ.), ότι 537 εκατομμύρια ενήλικες (1 στους 10) ζούσαν με διαβήτη το 2021 και πως ο αριθμός αυτός αναμένεται να αυξηθεί σε 643 εκατομμύρια έως το 2030 και σε 783 εκατομμύρια έως το 2045, ότι σχεδόν 1 στους 2 ενήλικες (44%) με διαβήτη παραμένει αδιάγνωστος (240 εκατομμύρια -η πλειονότητα- έχει διαβήτη τύπου 2), πως περισσότερα από 1,2 εκατομμύρια παιδιά και έφηβοι (0 - 19 ετών) ζουν με διαβήτη τύπου 1 και πως ο διαβήτης προκάλεσε 6,7 εκατομμύρια θανάτους το 2021, το μόνο σίγουρο είναι πως δεν μπορούμε να μείνουμε αμέτοχοι. Η Παγκόσμια Ημέρα Διαβήτη Ο (14 Νοε) για εμάς συνδυάζεται με την εμπεριστατωμένη ενημέρωση του κοινού σχετικά με τις οφθαλμικές επιπλοκές που μπορεί να προκαλέσει η πάθηση, τονίζοντας σταθερά τη σημασία του προληπτικού οφθαλμολογικού ελέγχου για την έγκαιρη διάγνωση. #educationtoprotect

Οι σύγχρονες τεχνικές αντιμετώπισης του Διαβητικού Οιδήματος της Ωχράς Κηλίδας, η ειδική δακρυϊκή παρέμβαση με τον Σωληνίσκο Παράκαμψης Lester Jones (LJT), τα βασικά αίτια και η αντιμετώπιση της Αμφιβληστροειδοπάθειας της Προωρότητας (ΑτΠ) στα πρόωρα νεογνά, η συμπτωματολογία της Απόπτωσης Επιθηλίου και το πώς ακριβώς η Τριχίαση ως παθολογική έσω στροφή των βλεφαρίδων μπορεί να επηρεάσει την όραση, θα διευρύνουν τους ορίζοντές σας στον συναρπαστικό κόσμο της οφθαλμολογίας. Σε αυτό το τεύχος και ένα υψηλού βαθμού δυσκολίας Quiz για οφθαλμίατρους με σπάνια κλινικά περιστατικά.

Ο αρχιτέκτονας κ. Άρις Γεωργίου, μας περιγράφει την μαγική διάσταση της φωτογραφίας, όχι μόνο ως αυτονομημένο δημιουργικό μέσο έκφρασης, αλλά και ως τέχνη ή πολιτιστικό αγαθό. Προσπαθώντας να απαθανατίσει το τυχαίο, το συμπτωματικό, το απρόβλεπτο, το εξαιρετικό, υπήρξε ο εμπνευστής και διοργανωτής της Φωτογραφικής Συγκυρίας, του ετήσιου διεθνούς φεστιβάλ φωτογραφίας στη Θεσσαλονίκη. Φως & Γραφή: Η δημιουργία οπτικών εικόνων μέσω της αποτύπωσης του φωτός (πόσο κοντά μια φωτογραφική μηχανή στη λειτουργία του οφθαλμού), η ανθρώπινη ψευδαίσθηση μιας ακριβούς περιγραφής ενός κομματιού χρόνου και ενός κομματιού χώρου, η φυσική αντίδραση του φόβου για την αποφυγή του μοιραίου.

Με συναισθήματα συγκίνησης, ευχαριστώ από καρδιάς όλους τους συναδέλφους και συνεργάτες μου για ότι καταφέραμε μαζί αυτά τα 10 χρόνια.

Μαρία - Πέτρο, πάμε δυνατά για το 20ο.
Ένας κύκλος κλείνει, ένας νέος ανοίγει…
*Vlepo*υμε μπροστά…

ΠΕΡΙΟΔΙΚΟ **VLEPO**
Άνοιξη - Καλοκαίρι 2023
Τεύχος 10ο

Το περιοδικό VLEPO διατίθεται-διανέμεται ΔΩΡΕΑΝ

Εξαμηνιαία έκδοση

Την ευθύνη των άρθρων φέρουν οι υπογράφοντες

ISSN: 2623-4718

Ιδιοκτήτης - Εκδότης
Ophthalmica
Οφθαλμοχειρουργική Α.Ε.
Μονάδα Ημερήσιας Νοσηλείας Α.Ε
Ιατρικές Ενδονοσοκομειακές Υπηρεσίες

Βασ. Όλγας 196 &
Πλούτωνος 27 γωνία
Τ.Κ. 54 655
Α.Φ.Μ. 800466649
Φ.Α.Ε. Θεσσαλονίκης
Αρ. ΓΕΜΗ: 124058704000

Τ. 2310 263063, 2310 413131
F. 2310 279362

Web: **www.ophthalmica.gr**
E-mail: **info@ophthalmica.gr**

Διευθυντής έκδοσης
Περικλής Μαρκούσης

Υπεύθυνος - Συντονιστής έκδοσης
Περικλής Μαρκούσης

Σύμβουλοι έκδοσης
Πέτρος Ράσογλου
Μαρία Τριανταφυλλίδου

Σύμβουλος σύνταξης & ύλης
Νίκη Στρατηλάτη

Υπεύθυνοι Διαφήμισης
Γιάννης Κούδας
Περικλής Μαρκούσης

Επιτροπή επιλογής ύλης & Συντακτική ομάδα
Πέτρος Ράσογλου
Μαρία Τριανταφυλλίδου
Περικλής Μαρκούσης

Επιμέλεια εκτύπωσης
GRAFIS
Γραφικές τέχνες-Εκδόσεις
Μονοπρόσωπη ΕΠΕ
Νέα Ραιδεστός
Θεσσαλονίκη

Σύμφωνα με τον Νόμο 2121/1993 και τη Διεθνή Σύμβαση της Βέρνης (που έχει κυρωθεί με τον Νόμο 100/1975) ΑΠΑΓΟΡΕΥΕΤΑΙ η αναδημοσίευση, η αναπαραγωγή ολική ή μερική, ή η παράφραση ή η διασκευή - γραπτή ή προφορική απόδοση των άρθρων του περιοδικού «VLEPO» με οποιοδήποτε μέσο και τρόπο, μηχανικό ή ηλεκτρονικό φωτοτυπικό, ηχογράφησης ή άλλο άνευ προηγούμενης έγγραφης άδειας του ιδιοκτήτη - εκδότη - υπεύθυνου έκδοσης του περιοδικού «VLEPO».

Alcon

Alcon is the global leader in eye care, dedicated to helping people see brilliantly.

With **70-plus years of heritage,** we are a **cutting-edge eye care device company** with complementary businesses in Surgical and Vision Care.

We aspire to lead the world in innovating life-changing vision products because when people **see brilliantly, they live brilliantly**

©2020-2022 Alcon Inc., 11/22 GR-CORP-2000003

ΑΛΚΟΝ ΛΑΜΠΟΡΑΤΟΡΙΣ ΕΛΛΑΣ ΜΟΝΟΠΡΟΣΩΠΗ Α.Ε.Β.Ε
Τηλ. Επικοινωνίας: 210 6878300

5th Thessaloniki Revision Course in Ophthalmology

Απόλυτα Επιτυχημένο στην Post-Covid Εποχή

Με απόλυτη επιτυχία ολοκληρώθηκε το κορυφαίο επιστημονικό γεγονός του φθινοπώρου, το «5th Thessaloniki Revision Course in Ophthalmology», 30 Σεπτεμβρίου έως 2 Οκτωβρίου 2022, στο THE MET Hotel της Θεσσαλονίκης.

Μέσα από κατάλληλα δομημένες επιστημονικές διαλέξεις, διεθνούς φήμης Βρετανοί και Έλληνες ομιλητές κάλυψαν για άλλη μια φορά όλο το φάσμα της σύγχρονης Οφθαλμολογίας, ενημερώνοντας όχι μόνο ειδικούς και ειδικευόμενους οφθαλμίατρους, αλλά και άλλους επαγγελματίες από τον χώρο της υγείας, για όλες τις τελευταίες επιστημονικές και τεχνολογικές εξελίξεις σε κλινικό, διαγνωστικό, θεραπευτικό και επεμβατικό επίπεδο.

Το επιστημονικό πρόγραμμα με επίκαιρα θέματα και εισηγητές περισσότερους από 30 διεθνούς φήμης προσκεκλημένους ομιλητές από το εξωτερικό και το φημισμένο Moorfields Eye Hospital της Μεγάλης Βρετανίας, όλοι τους αυθεντίες στην υποειδικότητά τους, κράτησε αμείωτο το ενδιαφέρον των συμμετεχόντων σε όλη τη διάρκεια του 3ημέρου.

Για πρώτη φορά φέτος, το βασικό επιστημονικό πρόγραμμα του συνεδρίου συντονίστηκε σε 2 παράλληλες αίθουσες. Μια σειρά από διαδραστικά sessions, όπως τα «Mystery Cases», τα «Video Challenging Cases», τα «Keynote Lectures» & τα «Ophthalmica - Moorfields Debates» χάρισαν τη δυνατότητα εμβάθυνσης της γνώσης και ανάπτυξης δεξιοτήτων σε καίριους τομείς της Οφθαλμολογίας. Το Televoting με την εφαρμογή Slido κέρδισε τις εντυπώσεις.

Στο πρωτότυπο «Lunch with the Experts» οι εγγεγραμμένοι είχαν την ευκαιρία να συνομιλήσουν και να ανταλλάξουν απόψεις, όχι μόνο για υψηλού βαθμού δυσκολίας κλινικά περιστατικά, αλλά και για εξατομικευμένες θεραπευτικές - επεμβατικές τεχνικές ή προσεγγίσεις με αναγνωρισμένους ειδικούς οφθαλμίατρους από την παγκόσμια οφθαλμολογική κοινότητα, κατά τη διάρκεια γευμάτων όλες τις ημέρες του συνεδρίου.

Αξίζει να σημειωθεί ότι, εκτός από τους ιατρούς της χώρας μας, το συνέδριο παρακολούθησαν ειδικοί και ειδικευόμενοι οφθαλμίατροι από χώρες όπως η Βουλγαρία, η Αλβανία, η Ιταλία, η Πολωνία, η Σερβία, η Σλοβενία, η Σουηδία, η Ελβετία, η Τουρκία, η Ρουμανία και η Γερμανία.

Η οργανωτική επιτροπή ευχαριστεί θερμά τους συμμετέχοντες, τους χορηγούς (σημειώθηκε ρεκόρ εκθεσιακών περιπτέρων), τους ομιλητές, καθώς και όλους όσοι συνέβαλαν στη μεγάλη επιτυχία της εκδήλωσης, με την υπόσχεση για ένα ακόμα πιο δυναμικό «6th Thessaloniki Revision Course in Ophthalmology».

Μοριοδότηση

Το «Thessaloniki Revision Course in Ophthalmology» μοριοδοτείται με 24 Μόρια Συνεχιζόμενης Ιατρικής Εκπαίδευσης (CME - CPD) από τον Πανελλήνιο Ιατρικό Σύλλογο. Χορηγήθηκαν ηλεκτρονικά πιστοποιητικά παρακολούθησης σε όλους τους συμμετέχοντες, οι οποίοι, αξιοποιώντας την εγγραφή τους, έχουν τη δυνατότητα να παρακολουθήσουν «on demand» το υλικό του συνεδρίου σε ειδικά σχεδιασμένο ιστότοπο.

Στατιστικά στοιχεία:

Εγγραφές: 440
Live συμμετοχές: 380
Πόλεις εντός συνόρων: 82
Πόλεις εκτός συνόρων: 22

Τέλος, στον άξονα Εταιρικής Κοινωνικής Ευθύνης του Ινστιτούτου Ophthalmica, πραγματοποιήθηκε η παράδοση των γυαλιών 2ης ευκαιρίας της καμπάνιας «Δώστε στα γυαλιά σας μια 2η ευκαιρία, χαρίστε τα σε εκείνους που τα έχουν πραγματικά ανάγκη», στην οποία συμμετείχαν δυναμικά σημαντικοί φορείς και οργανισμοί της Θεσσαλονίκης, όπως η Χ.Α.Ν.Θ., η ΕΛΕΠΑΠ και η ΣΥΖΩΗ. Το υλικό παρέλαβε η Ορθόδοξη Ιεραποστολή Θεσσαλονίκης, η οποία συντόνισε την 4η κατά σειρά μαζική αποστολή σε αναπτυσσόμενες χώρες της Αφρικής. ■

Γραμματεία συνεδρίου:

17 Asklipiou str, 106 80, Athens, Greece
Tel +30 210.36.34.944 - Fax +30 210.36.31.690
info@era.gr - www.era.gr

Sources:
https://thessalonikieyecourse.gr/

18th GVRS Congress

18ο Πανελλήνιο Συνέδριο Υαλοειδούς - Αμφιβληστροειδούς

Το Ινστιτούτο Οφθαλμολογίας & Μικροχειρουργικής Ophthalmica συμμετείχε στο 18th GVRS Congress 2023 | 26 - 28 Ιανουαρίου 2023 | Megaron Athens International Conference Centre | Αθήνα

Οι συμμετοχές του Ινστιτούτου Ophthalmica στο 18ο Πανελλήνιο Συνέδριο Υαλοειδούς - Αμφιβληστροειδούς:

Πέμπτη 26 Ιανουαρίου 2023

14:00 - 15:00 Ηλεκτροφυσιολογία - Κληρονομικά νοσήματα
Συντονισμός: **Κουκουλά Σ.**
Ομιλήτρια: **Κουκουλά Σ.**

15:30 - 16:30 Η βελτίωση της οπτικής οξύτητας στη χειρουργική υαλοειδούς - αμφιβληστροειδούς
Συντονισμός: **Τρανός Π.**
Ομιλητής: **Τρανός Π.**

18:00 - 19:30 Surgical retina nightmares & more
Ομιλητής: **Τρανός Π.**

Παρασκευή 27 Ιανουαρίου 2023

12:00 - 13:00 Δορυφορικό συμπόσιο | **Alcon**
Καινοτομίες με στόχο την περαιτέρω αναβάθμιση του χειρουργείου υαλοειδούς - αμφιβληστροειδούς
Ομιλητής: **Βακάλης Θ.**

14:30 - 15:30 OCT-A for Beginners & Experts
Ομιλήτρια: **Κουτσιούκη Χ.**

18:00 - 19:00 Imaging: Ποιες εξετάσεις χρειάζομαι σε ποια πάθηση;
Ομιλήτρια: **Κουτσιούκη Χ.**

Σάββατο 28 Ιανουαρίου 2023

10:00 - 11:30 Advanced macular hole symposium
Συντονισμός: **Βακάλης Θ.**

12:30 - 13:00 Δορυφορική διάλεξη | **AbbVie**
Ομιλητής: **Τρανός Π.**

15:30 - 16:30 Retinaws
Ομιλητής: **Βακάλης Θ.**

15:30 - 16:30 ...και άλλες αμφιταλαντεύσεις
Συντονισμός: **Τρανός Π.**
Ομιλήτρια: **Κουτσιούκη Χ.**

Μοριοδότηση

Η παρακολούθηση του επιστημονικού προγράμματος επιχορηγήθηκε με 23 Μόρια Συνεχιζόμενης Ιατρικής Εκπαίδευσης (CME) από τον Πανελλήνιο Ιατρικό Σύλλογο.

Γραμματεία συνεδρίου:

era
17 Asklipiou str, 106 80, Athens, Greece
Tel +30 210.36.34.944 - Fax +30 210.36.31.690
info@era.gr - www.era.gr

Sources:

GVRS 2023

https://gvrscongress.gr/

https://gvrs.gr/

Από αριστερά:
Σταυρένια Κουκουλά,
Χρυσούλα Κουτσιούκη,
Πάρης Τρανός,
Θάνος Βακάλης,

CRISTALENS

MULTIFOCAL TORIC HYDROPHOBIC PRELOADED INTRAOCULAR LENSES

ArtisSymbiose®
BINOCULAR PHASE CONTINUITY

PRELOADED

2 complementary profiles



Continuous sharp binocular vision from 40 to 90 cm without compromising distance vision

iolART
www.iolart.gr
IOLART

37th International Congress of the HSIOIRS

37ο Συνέδριο της Ελληνικής Εταιρείας Ενδοφακών και Διαθλαστικής Χειρουργικής

Το Ινστιτούτο Οφθαλμολογίας & Μικροχειρουργικής Ophthalmica συμμετείχε στο 37th International Congress of the Hellenic Society of Intraocular Implant & Refractive Surgery (HSIOIRS) 2023 | 02 - 04 Μαρτίου 2023 | Megaron Athens International Conference Centre | Αθήνα.

Οι συμμετοχές του Ινστιτούτου Ophthalmica στο 37th International Congress of the HSIOIRS 2023:

Πέμπτη 02 Μαρτίου 2023

16:00 - 16:50 Κλινικό Φροντιστήριο
Μετεγχειρητική ενδοφθαλμίτιδα στη χειρουργική προσθίου ημιμορίου
Ομιλήτρια: **Κουτσιούκη Χ.**

18:30 - 19:20 Κλινικό Φροντιστήριο
Επείγοντα Οφθαλμοπλαστικά Περιστατικά
Ομιλητής: **Λοκοβίτης Ε.**

Παρασκευή 03 Μαρτίου 2023

12:30 - 13:30 Τελετή Έναρξης
Χαιρετισμός Προέδρου ΕΕΕΦΔΧ: **Μπαλίδης Μ.**

17:00 - 17:50 Κλινικό Φροντιστήριο
Τραυματικός καταρράκτης (video based course)
Ομιλητής: **Μπαλίδης Μ.**

10:00 - 10:50 Κλινικό Φροντιστήριο
Η χρήση ραμμάτων για τη στήριξη ενδοφακών - tension rings, καθώς και στην ιριδοπλαστική
Ομιλητής: **Βακάλης Θ.**

14:00 - 14:50 Κλινικό Φροντιστήριο
Καταρράκτης και παθολογικός κερατοειδής
Συντονιστής: **Μπαλίδης Μ.**
Ομιλητής: **Σακελλάρης Δ.**

11:30 - 12:20 Κλινικό Φροντιστήριο
Ξηρός οφθαλμός πριν και μετά τη διαθλαστική χειρουργική
Ομιλητής: **Σακελλάρης Δ.**

15:30 - 16:20 Κλινικό Φροντιστήριο
Επιπλοκές της χειρουργικής του οπισθίου ημιμορίου στο πρόσθιο ημιμόριο
Ομιλητής: **Αστεριάδης Σ.**

18:00 - 18:30 Δορυφορική Διάλεξη
Προεγχειρητική και μετεγχειρητική αγωγή στο χειρουργείο καταρράκτη
Συντονιστής: **Μπαλίδης Μ.**
Bausch & Lomb

Σάββατο 04 Μαρτίου 2023

10:30 - 11:20 Κλινικό Φροντιστήριο
Ρήξη οπισθίου περιφακίου και επαπειλούμενη πτώση πυρήνα ή ενδοφακού: βιτρεκτομή από χειρουργό προσθίου ή οπισθίου?
Συντονιστής: **Βακάλης Θ.**
Ομιλητής: **Σακελλάρης Δ.**

14:30 - 15:50 Στρογγυλή Τράπεζα
Keratoconus Beyond Standard Epi Off Cross Linking
Συντονιστής: **Μπαλίδης Μ.**
CuRV Epi ON
Ομιλητής: **Μπαλίδης Μ.**

10:30 - 12:30 Basic Course Διαθλαστικής Χειρουργικής
Επεμβατικά βήματα: Επιπλοκές κι αντιμετώπιση
Ομιλητής: **Ζαχαριάδης Ζ.**

16:30 - 17:00 Δορυφορική Διάλεξη
Managing Refractive challenges with the Amaris Laser platform
Ομιλητής: **Μπαλίδης Μ.**
System Vision

17:30 - 19:00 Κλινικό Φροντιστήριο
Fun club Κερατοειδούς
Ομιλητής: **Μπαλίδης Μ.**

16:00 - 16:50 Κλινικό Φροντιστήριο
Topo και Wavefront guided φωτοκερατεκτομές: περιστατικά
Ομιλητής: **Σακελλάρης Δ.**

Μοριοδότηση

Το συνέδριο έχει λάβει 24 μόρια συνεχιζόμενης ιατρικής εκπαίδευσης (CME-CPD credits).

Γραμματεία συνεδρίου:

17 Asklipiou str, 106 80, Athens, Greece
Tel +30 210.36.34.944 - Fax +30 210.36.31.690
info@era.gr - www.era.gr

Η Ελληνική Εταιρεία Ενδοφακών και Διαθλαστικής Χειρουργικής (Ε.Ε.Ε.Φ.Δ.Χ.) είναι ο επίσημος επιστημονικός φορέας των Ελλήνων χειρουργών οφθαλμιάτρων που ασχολούνται με τη χειρουργική του καταρράκτη και τη διαθλαστική χειρουργική.

Η Ε.Ε.Ε.Φ.Δ.Χ. έχει ως σκοπό τη διάδοση της γνώσης γύρω από το αντικείμενό της με τη διοργάνωση επιστημονικών συνεδρίων, κλινικών φροντιστηρίων, πειραματικών χειρουργείων, με την έκδοση επιστημονικών περιοδικών, καθώς και τη συνεργασία με άλλες ελληνικές και διεθνείς επιστημονικές εταιρείες.

Από το 1999, και ανά 2 έτη, τιμά διακεκριμένους οφθαλμιάτρους από την Ελλάδα και το εξωτερικό απονέμοντας τα βραβεία Kelman και Fyodorov προς τιμήν του πρωτοπόρου οφθαλμιάτρου Charles Kelman και του καθηγητή Οφθαλμολογίας της Ρωσικής Ακαδημίας Επιστημών, Svyatoslav N. Fyodorov αντίστοιχα.

Είναι ενεργό μέλος της Ευρωπαϊκής Εταιρείας Καταρράκτη και Διαθλαστικής Χειρουργικής (ESCRS), με την οποία συνδιοργάνωσε το 3ο, 11ο, 20ο και 23ο Χειμερινό Πανευρωπαϊκό Συνέδριο της ESCRS στην Αθήνα το 1999, 2007, 2016 και 2019, αντίστοιχα, ενώ από το 2010 συμμετέχει στο Ευρωπαϊκό Μητρώο Ποιότητας για τα χειρουργικά αποτελέσματα EUREQUO (European Registry of Quality Outcomes for Cataract and Refractive Surgery).■

Sources:
https://hsioirscongress.gr/
https://www.hsioirs.org/

Από αριστερά:
Σόλων Αστεριάδης, Θάνος Βακάλης, Μιλτιάδης Μπαλίδης
Ζάχος Ζαχαριάδης, Χρυσούλα Κουτσιούκη,
Ευάγγελος Λοκοβίτης, Δημήτρης Σακελλάρης

THE MET HOTEL

A MEMBER OF DESIGN HOTELS™

ΜΙΑ ΚΟΡΥΦΑΙΑ
ΕΠΙΛΟΓΗ
ΦΙΛΟΞΕΝΙΑΣ

ΕΞΩΤΕΡΙΚΗ ΠΙΣΙΝΑ, ΚΑΘΗΜΕΡΙΝΑ
ΑΠΟ ΑΡΧΕΣ ΜΑΪΟΥ ΕΩΣ ΑΡΧΕΣ ΟΚΤΩΒΡΙΟΥ

212 ΠΟΛΥΤΕΛΗ ΔΩΜΑΤΙΑ ΚΑΙ ΣΟΥΙΤΕΣ
ΜΕ ΣΥΓΧΡΟΝΗ ΣΧΕΔΙΑΣΗ ΚΑΙ ΕΠΙΛΕΓΜΕΝΑ
ΥΛΙΚΑ ΚΟΡΥΦΑΙΑΣ ΠΟΙΟΤΗΤΑΣ

GOURMET ΕΣΤΙΑΤΟΡΙΑ ΜΕ ΥΠΕΡΟΧΕΣ ΓΕΥΣΤΙΚΕΣ
ΠΡΟΤΑΣΕΙΣ ΑΠΟ ΤΗ ΔΗΜΙΟΥΡΓΙΚΗ ΕΛΛΗΝΙΚΗ ΚΟΥΖΙΝΑ &
ΤΗ ΣΥΓΧΡΟΝΗ ΑΣΙΑΤΙΚΗ ΓΑΣΤΡΟΝΟΜΙΑ

ΕΞΑΤΟΜΙΚΕΥΜΕΝΗ ΥΠΟΣΤΗΡΙΞΗ ΚΑΙ ΕΝΑ ΕΥΡΥ
ΦΑΣΜΑ ΕΠΙΛΟΓΩΝ CATERING, ΜΕΤΑΤΡΕΠΟΝΤΑΣ ΚΑΘΕ
ΕΚΔΗΛΩΣΗ 'Η ΓΙΟΡΤΗ ΣΕ ΜΙΑ ΑΞΕΧΑΣΤΗ ΕΜΠΕΙΡΙΑ.

ΠΡΟΗΓΜΕΝΕΣ ΣΥΝΕΔΡΙΑΚΕΣ ΕΓΚΑΤΑΣΤΑΣΕΙΣ
ΜΕ ΣΥΝΟΛΙΚΑ, 13 ΧΩΡΟΥΣ ΣΥΝΕΔΡΙΩΝ ΚΑΙ ΣΥΣΚΕΨΕΩΝ

HEALTH FIRST
THE MET HOTEL
FOLLOWS THE GOVERNMENT GUIDELINES
HEALTH AND SAFETY PROTOCOLS IN PLACE
KEEPING YOU SAFE
MINISTRY OF TOURISM
CREATING A SAFE ENVIRONMENT FOR YOUR VISIT

HEALTH AND SANITATION PLAN

ΜΗ.Τ.Ε. 0933601540153600
GNTO Reg. No 0933601540162600

26ns Οκτωβρίου 48 Θεσσαλονίκη I 26th October str. 48 Thessaloniki +30 2310017000 | www.chandris.gr | www.themethotel.gr

ΜΑΝΤΟΥΛΙΔΗ
ΕΚΠΑΙΔΕΥΤΗΡΙΑ

ΠΑΙΔΙΚΟΣ ΣΤΑΘΜΟΣ • ΝΗΠΙΑΓΩΓΕΙΟ • ΔΗΜΟΤΙΚΟ
Τηλ. +30 2310 473813, e-mail: kindergarten@mandoulides.edu.gr
primary@mandoulides.edu.gr

ΓΥΜΝΑΣΙΟ • ΛΥΚΕΙΟ
Τηλ. +30 2310 474024, e-mail: secondary@mandoulides.edu.gr

www.mandoulides.edu.gr

Στιγμές
στο Ινστιτούτο Ophthalmica

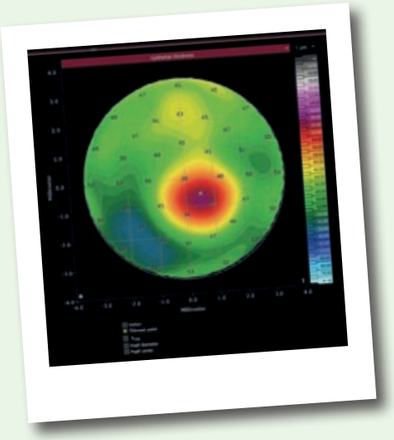

Το Epithelial Thickness Module του συστήματος Heidelberg Anterion στο Ινστιτούτο Ophthalmica. Η εμπεριστατωμένη εκτίμηση και αναλυτική μελέτη του επιθηλίου κερατοειδούς, βασιζόμενη σε παραμέτρους που προκύπτουν από υψηλής ανάλυσης επιθηλιακούς χάρτες, χαρίζουν ευελιξία και αξιοπιστία στο χειρουργικό πλάνο - προφίλ των διαθλαστικών επεμβάσεων με Laser, προσφέρουν ένα δυνατό control για την ανίχνευση κερατεκτασίας και παρέχουν πολύ χρήσιμες πληροφορίες για την υγεία και την κατάσταση του κερατοειδούς (με stromal insights).
Το SCORE (Screening Corneal Objective Risk of Ectasia) Analyzer του module αποτελεί ένα πολύ έξυπνο και καινοτόμο εργαλείο για την εκτίμηση του κερατόκωνου, προβλέποντας τυχών εκτατικές αλλαγές με τη χρήση ειδικών δεικτών (indices) που συνδέονται με κερατοειδικό steepening, thinning, assymetry κ.ά.

Sources: https://www.heidelbergengineering.com/

Το Ινστιτούτο Ophthalmica στο Best of Ophthalmology 2022, 04 - 05 Νοεμβρίου 2022, Αθήνα, Μουσείο Μπενάκη (Πειραιώς 138 & Ανδρονίκου)

Ανασκόπηση Τεχνολογίας
Βακάλης Α.

Sources: https://www.athensvision.gr/best-of-ophthalmology-2022/

5th Thessaloniki Revision Course in Ophthalmology ON DEMAND: Παρακολουθήστε όλα τα μαγνητοσκοπημένα videos (mystery cases, keynote lectures, debates, video challenging cases) του επιστημονικού συνεδρίου με τον κωδικό πρόσβασης που σας έχει χορηγηθεί με την εγγραφή σας.
Επισκεφτείτε τον ειδικά διαμορφωμένο ιστότοπο: https://www.ophthalmica.gr/category/revision-course/ για να ξεκλειδώσετε και να αναπαράγετε το υλικό.

Το Ινστιτούτο Ophthalmica στο OMMA Congress 2022 | Δύσκολες αποφάσεις στην Οφθαλμολογία του σήμερα, 16 - 17 Δεκεμβρίου 2022, Αθήνα, Μέγαρο Μουσικής Αθηνών
Clinical challenges
Βακάλης Α.

Δύσκολες αποφάσεις στην επιλογή: Πολυεστιακός ενδοφακός ή EDOF; Τελικά ποιον να προτιμήσω και σε ποιον να τον τοποθετήσω;
Μπαλίδης Μ.

Δύσκολες αποφάσεις στη διάγνωση και θεραπεία του κερατοειδούς και της διαθλαστικής χειρουργικής
Μπαλίδης Μ.

Sources: https://ommacongress.gr/

Το Ινστιτούτο Ophthalmica στην 15η Ημερίδα Ελληνικής Εταιρείας Παιδοοφθαλμολογίας & Στραβισμού (ΕΕΠΟΣ), Σάββατο 14 Ιανουαρίου 2023, Αμφιθέατρο Λούρος, Νοσοκομείο Μητέρα, Αθήνα
Παιδοφθαλμολογία και Στραβισμός 2022: What's new and important in PUBMED | Λαμπρογιάννης Λ.

Sources: https://www.hapos.gr/

Το Ινστιτούτο Ophthalmica στο 23rd European Association for Vision & Eye Research (EVER) Congress 2022, 13 - 15 Οκτωβρίου 2022, Valencia, Spain, Palacio de Congresos de València.
The monitoring of the speed of re-epithelization after refractive surgery performed with the method of Trans-PRK, with the use of Hydrocortisone sodium phosphate (Softacort)
Σακελλάρης Δ.

The use of preservative-free hydrocortisone in the postoperative treatment regimen after Trans-PRK
Σακελλάρης Δ., Γαρίτσης Π., Ζαχαριάδης Ζ., Μπαλίδης Μ.

Sources: https://evercongress.org/

Το Ινστιτούτο Ophthalmica στο μεταπτυχιακό πρόγραμμα του νοσοκομείου Παπαγεωργίου, Σάββατο 03 Δεκεμβρίου 2022, Νοσοκομείο Παπαγεωργίου, Θεσσαλονίκη

Επιλογή τεχνικής στη Διαθλαστική Χειρουργική
Ζαχαριάδης Ζ.

Sources: https://www.papageorgiou-hospital.gr/

Με διοργανωτή τον Αθλητικό Σύλλογο Τυφλών «Ήφαιστος», η Θεσσαλονίκη υποδέχθηκε στις 25 - 27 Νοεμβρίου 2022 ένα συναρπαστικό διεθνές τουρνουά Γκόλμπολ στο Κλειστό Γυμναστήριο του Ε.Α.Κ. Σταυρούπολης. Μερικές από τις κορυφαίες ομάδες του ξεχωριστού αυτού αθλήματος για άτομα με οπτική αναπηρία, έδωσαν το «παρών» στο Διεθνές Τουρνουά Γκολμπολ «Ηφαιστειάδα 2022». Από την μεγάλη αυτή γιορτή δεν θα μπορούσε να λείπει η εθνική μας ομάδα.
Το Ινστιτούτο Ophthalmica, περήφανος χορηγός, θα συνεχίσει σταθερά να στηρίζει τις προσπάθειες των αθλητών.

Source: https://ast-ifaistos.com/

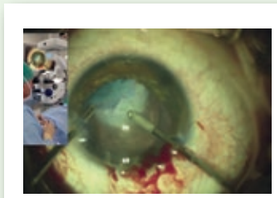

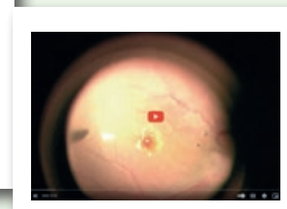

Η Επιστημονική Επιτροπή του Ινστιτούτου Ophthalmica εγκαινίασε μια νέα ενδιαφέρουσα στήλη για το δίκτυο συνεργατών οφθαλμιάτρων με τίτλο «Video of the month». Το υλικό συνδέεται με βιντεοσκοπήσεις από χειρουργικό μικροσκόπιο υψηλής ανάλυσης με σπάνια επεμβατικά περιστατικά υψηλού βαθμού δυσκολίας και step by step επεξήγηση των διεγχειρητικών χειρισμών.

Ιανουάριος 2023: Approaching Traumatic Cataract | Μπαλίδης Μ.

Μάρτιος 2023: Stellate Nonhereditary Idiopathic Foveomacular Retinoschisis (SNIFR) | Τρανός Π.

Edited by: Penelope Burle de Politis

Το Ινστιτούτο Ophthalmica στο Muscat International Ophthalmology Conference (MIOC) 2022, 10 - 12 Νοεμβρίου 2022, Μουσκάτ, Ομάν, Oman Convention & Exhibition Centre
Μπαλίδης Μ.

Sources: https://www.mioc.org.om/mioc2022

Off Stream: Πολιτισμός, Εκπαίδευση, Συμπερίληψη

Η Off Stream είναι μια μη κερδοσκοπική πρωτοβουλία με έδρα τη Θεσσαλονίκη που ενθαρρύνει τη δημιουργικότητα, τις καινοτόμες ιδέες, τον πειραματισμό και κυρίως τη συμπερίληψη. Ιδρύθηκε τον Ιανουάριο του 2021 από τη Στέλα Αναστασάκη και τη Χριστίνα Βλάχου ως φυσική συνέχεια του πιλοτικού πρότζεκτ «Mind's Eye | Ψηλαφώντας την Τέχνη», στο πλαίσιο του οποίου κατέστησε 10 έργα της μόνιμης συλλογής του MOMus-Μουσείου Σύγχρονης Τέχνης προσβάσιμα σε άτομα με οπτική αναπηρία.

Οι ιδρύτριες της Off Stream Χριστίνα Βλάχου και Στέλα Αναστασάκη. Copyright © OffStream 2020-23.

Με βασικό μέσο τον σύγχρονο πολιτισμό και την τέχνη στόχος της Off Stream είναι μια κοινωνία χωρίς αποκλεισμούς, όπου διαφορετικές πολιτιστικές, καλλιτεχνικές και κοινωνικές θέσεις βρίσκουν χώρο έκφρασης. Δραστηριοποιείται πάνω σε τρεις άξονες, τον Πολιτισμό, την Εκπαίδευση και την Συμπερίληψη και σχεδιάζει και υλοποιεί καλλιτεχνικά project, εκπαιδευτικές δράσεις και συμπεριληπτικές εφαρμογές που έχουν στόχο να ενισχύσουν την προσβασιμότητα ομάδων κοινού που συνήθως αποκλείονται από την mainstream κουλτούρα.

Με αφετηρία το «Mind's Eye» στο MOMus-Μουσείο Σύγχρονης Τέχνης το 2020, του οποίου η Ophthalmica υπήρξε υποστηρικτής και χορηγός, η Off Stream ανέπτυξε μια καινοτόμα μεθοδολογία που της επιτρέπει να παράσχει σε άτομα με οπτική αναπηρία τη δυνατότητα της αυτόνομης πρόσβασης στην εμπειρία της τέχνης, ώστε να σχηματίσουν τις δικές τους εντυπώσεις και αντιλήψεις. Οι πρακτικές που εφαρμόζει εστιάζουν στην πρόκληση πολυαισθητηριακών ερεθισμάτων που προκύπτουν από κάθε έργο ή έκθεμα ενεργοποιώντας αισθήσεις πέρα από την όραση, και εφαρμόζονται ως «απτικο-ακουστικά» βοηθήματα σε επιλεγμένα εκθέματα των συλλογών και του χώρου του μουσείου.

Τη μεθοδολογία αυτή η Off Stream είχε την ευκαιρία να εφαρμόσει και να εξελίξει και σε άλλες συλλογές μουσείων, με πιο πρόσφατη αυτήν της Δημοτικής Πινακοθήκης Λάρισας-Μουσείο Γ. Ι. Κατσίγρα μέσα από το έργο «Εξερευνώντας τις Αθέατες Πλευρές της Συλλογής Γ. Ι. Κατσίγρα». Έργα σημαντικών εκπροσώπων της νεότερης ελληνικής τέχνης, όπως του Αγήνορα Αστεριάδη, του Κωνσταντίνου Μαλέα, του Νικηφόρου Λύτρα, του Θεόφραστου Τριανταφυλλίδη και του Τάσσου, "επανασυστήθηκαν" στο κοινό μέσα από μια πολυαισθητηριακή προσέγγιση που εμπλουτίζει την μουσειακή εμπειρία όλων των ομάδων κοινού ανεξαιρέτως. Το έργο υλοποιήθηκε σε συνεργασία με τη Δημοτική Πινακοθήκη Λάρισας και το Κέντρο Εκπαίδευσης και Αποκατάστασης Τυφλών - Παράρτημα Θεσσαλονίκης υπό την αιγίδα και με την υποστήριξη του Υπουργείου Πολιτισμού και Αθλητισμού το διάστημα 2021-22.



Απτική απεικόνιση με την τεχνολογία της τρισδιάστατης εκτύπωσης, Έργο Τέχνης: Κωνσταντίνος Μαλέας, Λαύριον, 1918-20, συλλογή Γ. Ι. Κατσίγρα, Δημοτική Πινακοθήκη Λάρισας – Μουσείο Γ. Ι. Κατσίγρα. Copyright © Off Stream 2020-23.

Παράλληλα η Off Stream σχεδιάζει και υλοποιεί εκπαιδευτικά προγράμματα για ενήλικες και παιδιά με στόχο μια ισότιμη πολιτιστική εμπειρία όπου διαφορετικές ομάδες κοινού συναντώνται και αλληλεπιδρούν με στόχο την έκφραση, τον πειραματισμό και την μάθηση. Πρόσφατα ολοκλήρωσε το πρόγραμμα «ΕΓΓΙΖΟΝΤΑΣ», ένα πρωτότυπο εκπαιδευτικό πρόγραμμα γύρω από τη ζωή των μελισσών και τη σημασία της επικονίασης το οποίο υλοποιήθηκε σε μικτές ομάδες παιδιών με και χωρίς οπτική αναπηρία. Το πρόγραμμα πραγματοποιήθηκε σε συνεργασία με το The Bee Camp, με δωρεά από το κοινωφελές ίδρυμα Ιωάννη Σ. Λάτση στο πλαίσιο του προγράμματος «Σημεία

Τα μέλη του focus group, Θανάσης Σιδέρης και Φανή Τσικούρα ψηλαφούν την απτική απεικόνιση του έργου του Dennis Oppenheim, Radiator, 1984 της συλλογής του MOMus-Μουσείο Σύγχρονης Τέχνης-Συλλογές Μακεδονικού Μουσείου Σύγχρονης Τέχνης και Κρατικού Μουσείου Σύγχρονης Τέχνης. Φωτογραφία: Χασάν Σεχ & Γιώργος Γεωργακόπουλος. Copyright © OffStream 2020-23.

Στήριξης», που συγχρηματοδοτείται από οχτώ κοινωφελείς οργανισμούς.
Η Off Stream έχει παρουσιάσει το έργο της σε ομιλίες, επιστημονικά συνέδρια και ακαδημαϊκά ιδρύματα όπως το Αριστοτέλειο Πανεπιστήμιο Θεσσαλονίκης, το Πανεπιστήμιο Adelfi, College for Arts & Sciences της Νέας Υόρκης και το TEDxUniversityofPireaus. Έχει βραβευτεί για την δράση της και την μεθοδολογία που αναπτύσσει από το Πανεπιστήμιο Adelfi, College for Arts & Sciences της Νέας Υόρκης σε συνεργασία με το ίδρυμα Sing for Hope ενώ απέσπασε το Βραβείο-Υποτροφία "ENS Louis Lumière Award – Γαλλικό Ινστιτούτο" στο 24ο Φεστιβάλ Ντοκιμαντέρ Θεσσαλονίκης για το podcast του project "Sonic Memorabilia".

Περισσότερες πληροφορίες:
www.offstream.org

Διαβητικό Οίδημα Ωχράς

Απώλεια Όρασης σε Διαβητικούς Ασθενείς

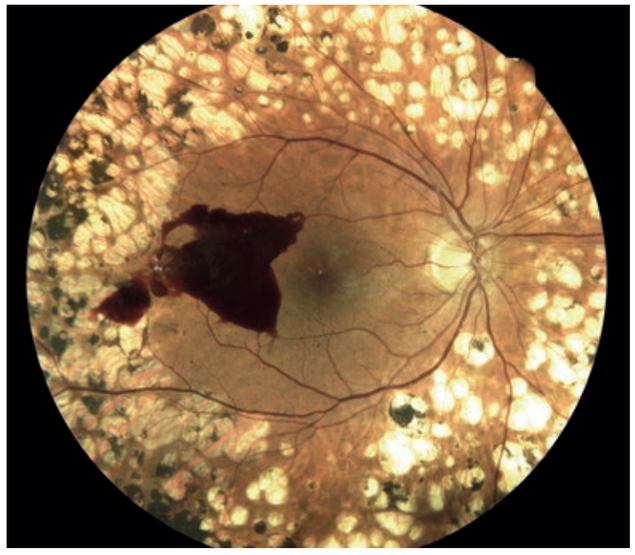

Τι ακριβώς είναι το διαβητικό οίδημα της ωχράς κηλίδας (DME: Diabetic Macular Edema);

Το διαβητικό οίδημα της ωχράς κηλίδας αποτελεί πρωταρχική αιτία μείωσης της όρασης σε διαβητικούς ασθενείς. Ο σακχαρώδης διαβήτης είναι μια χρόνια νόσος που αλλοιώνει τα αγγεία του οργανισμού. Ειδικότερα στα μάτια προκαλεί βλάβες σε μικρά αγγεία (μικροαγγειακές επιπλοκές εξαιτίας της χρόνιας υπεργλυκαιμίας), με αποτέλεσμα τον σχηματισμό νέων παθολογικών αγγείων (νέο-αγγείων) στον αμφιβληστροειδή χιτώνα (το οπίσθιο τμήμα του οφθαλμού), που συχνά αιμορραγούν (διαβητική αμφιβληστροειδοπάθεια).

Στην πραγματικότητα, ο διαβήτης προσβάλλει τα αγγεία προκαλώντας αγγειοπάθεια, άρα και μειωμένη μεταφορά οξυγόνου στον αμφιβληστροειδή. Η διάσπαση του αιματοαμφιβληστροειδικού φραγμού οδηγεί στη διαρροή των συστατικών του πλάσματος στον περιβάλλοντα αμφιβληστροειδή, γεγονός που οδηγεί σε αμφιβληστροειδικό οίδημα. Το διαβητικό οίδημα είναι ουσιαστικά η πάχυνση του αμφιβληστροειδή από συσσώρευση υγρού στις στιβάδες του (διαρροή υγρού από το εσωτερικό των διευρυμένων τριχοειδών αγγείων).

Η ωχρά κηλίδα βρίσκεται στο κέντρο του αμφιβληστροειδή και είναι υπεύθυνη για την κεντρική και ευκρινή όραση. Έτσι, είναι εύκολα αντιληπτό πως οποιαδήποτε βλάβη στη δομή και τη λειτουργία της προκαλεί σοβαρές διαταραχές στην όραση.

Ποια είναι τα κυριότερα συμπτώματα που βιώνει ένας ασθενής με διαβητικό οίδημα ωχράς;

Καθώς η οφθαλμική κατάσταση είναι ικανή να εξελίσσεται, τα συμπτώματα μπορεί να είναι:

- Θολή όραση (ξεθωριασμένα αντικείμενα χωρίς ευκρίνεια με εξασθενημένη ευαισθησία της αντίθεσης - contrast sensitivity)
- Μεταμορφοψίες (παραμορφωμένα αντικείμενα)
- Κηλίδες στο οπτικό πεδίο με σκοτώματα (σκοτεινά ή κενά σημεία - ελλείμματα)
- Διαταραχή στη χρωματική αντίληψη
- Σημαντική απώλεια όρασης
- Φωτοευαισθησία (φωτοφοβία)

Εκτός από τον διαβήτη, υπάρχουν άλλοι προδιαθεσικοί παράγοντες που ευνοούν την εμφάνιση του διαβητικού οιδήματος της ωχράς;

Άλλοι παράγοντες κινδύνου είναι:

- Το στάδιο της διαβητικής αμφιβληστροειδοπάθειας
- Η αρτηριακή υπέρταση
- Το κάπνισμα
- Η γήρανση
- Οι υπερλιπιδαιμίες
- Διαβητική νεφροπάθεια

Αξίζει να σημειωθεί πως ένας από τους παράγοντες που συμβάλλουν στην εμφάνιση του διαβητικού οιδήματος ωχράς κηλίδας είναι μια ουσία που ονομάζεται «αγγειακός ενδοθηλιακός αυξητικός παράγοντας» (VEGF-A). Εκείνη Αυτή προκαλεί αύξηση της διαπερατότητας των αιμοφόρων αγγείων, αγγειακή διαρροή και αμφιβληστροειδική πάχυνση με αποτέλεσμα επιπλοκές στην όραση.

Ποιοι είναι οι τύποι του διαβητικού οιδήματος της ωχράς κηλίδας;

Τα είδη του διαβητικού οιδήματος της ωχράς είναι τα εξής:

- Εστιακό οίδημα της ωχράς κηλίδας: οφείλεται σε μικροανευρύσματα των τριχοειδών αγγείων του αμφιβληστροειδή
- Διάχυτο οίδημα της ωχράς κηλίδας: οφείλεται στην εκτεταμένη διεύρυνση των τριχοειδών αγγείων του αμφιβληστροειδή
- Κυστοειδές οίδημα της ωχράς κηλίδας: οφείλεται στη συλλογή υγρού ανάμεσα στις αμφιβληστροειδικές στιβάδες

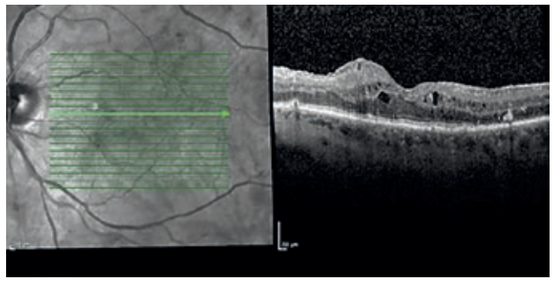

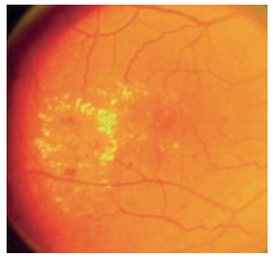

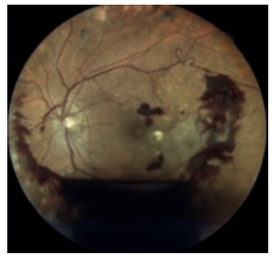

Πώς πραγματοποιείται η διάγνωση του διαβητικού οιδήματος της ωχράς;

Η έγκαιρη και έγκυρη διάγνωση αποτελεί το «κλειδί» για την ορθή αντιμετώπιση της νόσου. Όλοι οι διαβητικοί ασθενείς κρίνεται σκόπιμο να παρακολουθούνται από διαβητολόγο και οφθαλμίατρο.

Ο διαγνωστικός έλεγχος που εφαρμόζει σίγουρα ο εξειδικευμένος οφθαλμίατρος είναι:

- Βυθοσκόπηση για τον ενδελεχή έλεγχο του οφθαλμικού βυθού (αμφιβληστροειδής και ωχρά κηλίδα)
- Διαγνωστική εξέταση φλουοροαγγειογραφίας για την ανίχνευση της έκτασης των βλαβών στις αμφιβληστροειδικές δομές (σημεία διαρροής των αγγείων)
- Διαγνωστική εξέταση οπτικής τομογραφίας συνοχής (S-OCT) για την αναλυτική απεικόνιση των αμφιβληστροειδικών στρωμάτων και της περιοχής της ωχράς

Υπάρχει θεραπεία για το διαβητικό οίδημα της ωχράς;

Το διαβητικό οίδημα της ωχράς μπορεί να αντιμετωπιστεί αποτελεσματικά με τις ενδοϋαλοειδικές εγχύσεις. Πρόκειται για ενέσεις με αντιαγγειογενετικούς παράγοντες (anti - VEGF: anti - Vascular Endothelial Growth Factor) που αναστέλλουν την εξέλιξη της πάθησης, της παθολογικής νεοαγγείωσης και του οιδήματος του αμφιβληστροειδούς.

Ο οφθαλμίατρος, λαμβάνοντας υπόψη το στάδιο της πάθησης, ακολουθεί το κατάλληλο χρονοδιάγραμμα - πρωτόκολλο και θεραπεία συντήρησης εφόσον κριθεί απαραίτητο.

Η εστιακή φωτοπηξία με laser (argon photocoagulation laser) αποτελεί κλασική θεραπευτική προσέγγιση. Με τη βοήθεια ενός θερμικού laser τα αμφιβληστροειδικά αγγεία που αιμορραγούν καυτηριάζονται και οι διαρροές κλείνουν, αποτρέποντας την είσοδο του υγρού στην ωχρά κηλίδα.

Τέλος, χειρουργική επέμβαση οπίσθιας υαλοειδεκτομής (βιτρεκτομής) ενδείκνυται για περιστατικά στα οποία το οίδημα δεν ανταποκρίνεται στις παραπάνω θεραπευτικές τεχνικές. ■

Sources:
https://www.retina-eidon.com/diabetic-retinopathy.html
https://business-lounge.heidelbergengineering.com/se/en/news/news/reflections-on-durable-therapies-for-diabetic-macular-edema-amid-covid-19-pandemic-70397618

Θάνος Σουσούρας MD, DO
Χειρουργός Οφθαλμίατρος
Ειδικός στην Παθολογία
Αμφιβληστροειδούς & Ωχράς Κηλίδας
sousouras@ophthalmica.gr

Δακρυϊκός Σωληνίσκος Lester Jones (LJT)

Γυάλινος Αγωγός Παράκαμψης

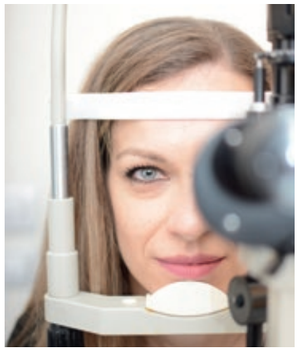



Τι ακριβώς είναι ο δακρυϊκός σωληνίσκος Lester Jones;

Ο δακρυϊκός σωληνίσκος παράκαμψης Lester Jones είναι κατασκευασμένος από γυαλί, έχει μήκος περίπου 1,0cm, πλάτος 3,5 – 4,0mm και χρησιμοποιείται ως απλός αγωγός μεταξύ του δακρυϊκού φιλμ στην εσωτερική γωνία του οφθαλμού και την περιοχή της μύτης.

Αν και απαιτείται ετήσιος κλινικός έλεγχος και περιοδική επανατοποθέτηση σε ορισμένους ασθενείς, ένας σωληνίσκος Lester Jones (LJT: Lester Jones Tube) μπορεί να αποδειχτεί πολύ αποτελεσματικός, όταν άλλες δακρυϊκές παρεμβάσεις έχουν αποτύχει.

Πότε χρησιμοποιείται στην πραγματικότητα ένας σωλήνας Lester Jones;

Ένας σωλήνας Lester Jones χρησιμοποιείται συνήθως σε ασθενείς στους οποίους οι προηγούμενες χειρουργικές επεμβάσεις στη δακρυϊκή συσκευή (DCR: δακρυοασκορινοστομία) δεν ήταν επιτυχείς ή σε περίπτωση απόλυτης απόφραξης των δακρυϊκών σωληναρίων.

Πώς εισάγεται ένας σωλήνας Lester Jones; Ποια είναι η διαδικασία;

Καθώς θα έχει ήδη πραγματοποιηθεί δακρυοασκορινοστομία (DCR) στους περισσότερους ασθενείς που χρειάζονται σωλήνα, ένας σωληνίσκος Lester Jones μπορεί να τοποθετηθεί υπό γενική ή τοπική αναισθησία, δημιουργώντας μια δίοδο μεταξύ της εσωτερικής γωνίας των βλεφάρων και της ρινικής οδού.

Αυτό πραγματοποιείται συνήθως με τη χρήση ενδοσκοπίου και ειδικών εργαλείων τοποθετημένων μέσα στη μύτη, έτσι ώστε να μην είναι απαραίτητες τομές στο δέρμα.

Πόσο διαρκεί η διαδικασία και πότε μπορώ να επιστρέψω στην εργασία μου;

Η συγκεκριμένη διαδικασία διαρκεί 30 έως 45 λεπτά και οι ασθενείς επιστρέφουν στο σπίτι την ίδια μέρα. Η πλήρης επιστροφή στο επαγγελματικό σας περιβάλλον και στα καθήκοντά σας μπορεί συμβεί σε μια εβδομάδα.

Τι οδηγίες χρειάζεται να ακολουθήσω;

Η τακτική εισπνοή αλατούχων σταγόνων μέσω του σωλήνα, αρκετές φορές μέσα στην ημέρα, βοηθά να διατηρηθεί καθαρός από βλέννα. Κατά το φτέρνισμα, 2 δάχτυλα πρέπει να τοποθετηθούν επάνω από τον σωλήνα, στην εσωτερική γωνία των βλεφάρων, ώστε να ελαχιστοποιηθεί η πιθανότητα να μετατοπιστεί.

Πόσο συχνά θα πρέπει να επισκέπτομαι τον ιατρό μου;

Ένα λεπτό απορροφήσιμο ράμμα τοποθετείται συνήθως γύρω από τον «λαιμό» του σωλήνα και δεν απαιτείται αφαίρεση στην κλινική. Θα χρειαστεί ένας μετεγχειρητικός έλεγχος περίπου 2 εβδομάδες μετά το χειρουργείο. Στη συνέχεια, απαιτείται κλινικός έλεγχος κάθε 12 μήνες, ώστε να διασφαλιστεί ότι ο σωλήνας είναι καθαρός και δεν έχει μετατοπιστεί σε μη φυσιολογική θέση.

Τι συμβαίνει εάν ο σωλήνας Lester Jones μετατοπιστεί;

Εάν ο σωληνίσκος Lester Jones μετατοπιστεί οποιαδήποτε στιγμή, είναι απολύτως ασφαλές να προσπαθήσετε να τον επαναφέρετε στη σωστή θέση. Διαφορετικά, θα πρέπει να αντικατασταθεί και να εισαχθεί ένας νέος σωλήνας υπό τοπική ή γενική αναισθησία. ■

Sources:
https://www.aao.org/senior-ophthalmologists/scope/article/lester-t-jones-md-early-expert-orbits-human-animal

Ευάγγελος Λοκοβίτης MD, FEBOphth
Χειρουργός Οφθαλμίατρος
Ειδικός στη Χειρουργική Βλεφάρων, Δακρυϊκής Συσκευής & Οφθαλμικού Κόγχου
lokovitis@ophthalmica.gr

Μέθοδος Trans PRK

«No Touch» Διαθλαστική Επέμβαση με Laser

Τι ακριβώς είναι η μέθοδος trans PRK (transepithelial Photo Refractive Keratectomy);

Η μέθοδος trans PRK (transepithelial Photo Refractive Keratectomy), γνωστή και ως «no touch» φωτοδιαθλαστική κερατεκτομή, με εφαρμογή τεχνολογίας excimer laser, χρησιμοποιείται τα τελευταία χρόνια με μεγάλη επιτυχία στις διαθλαστικές επεμβάσεις με laser για τη διόρθωση των γνωστών σε όλους διαθλαστικών ανωμαλιών (μυωπία, υπερμετρωπία, αστιγματισμός).

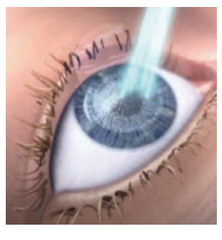

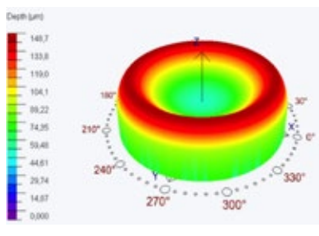

Η τεχνική trans PRK αντικατέστησε στην πραγματικότητα το παραδοσιακό - κλασικό PRK, όπου οι χειρουργοί χρησιμοποιούσαν αλκοόλη για να αφαιρέσουν με μηχανική απόξεση την πρόσθια μεμβράνη του κερατοειδούς (επιθήλιο) και να πραγματοποιήσουν τη διαθλαστική διόρθωση με excimer laser.

Το παραδοσιακό - κλασικό PRK είναι επίσης μια πολύ πετυχημένη μέθοδος στις διαθλαστικές επεμβάσεις με laser, με μοναδικό μειονέκτημα κάποιες μικρές μετεγχειρητικές ενοχλήσεις στον ασθενή, μέχρι τον επανασχηματισμό του επιθηλίου (ο ανθρώπινος οργανισμός έχει την ικανότητα μέσα σε λίγα 24ωρα να πετυχαίνει την επιθηλιοποίηση).

Στη μέθοδο PRK απαιτείται μεγαλύτερος χρόνος αποκατάστασης και σταθεροποίησης του μετεγχειρητικού διαθλαστικού αποτελέσματος, συγκριτικά με τη μέθοδο Femto LASIK. Ωστόσο για κάποιους υποψήφιους η μέθοδος PRK ή trans PRK είναι μονόδρομος, καθώς μπορεί να μην έχουν το επιθυμητό πάχος κερατοειδούς (παχυμετρία), ώστε να επιτρέπεται διεγχειρητικά να σχηματιστεί ο κερατοειδικός κρημνός (corneal flap) της Femto LASIK μεθόδου. Κι εκείνοι όμως οι ασθενείς έχουν εξαιρετικά αποτελέσματα μετά την επέμβαση, απλά χρειάζεται λίγο περισσότερο συνεργασία και υπομονή.

Ποια είναι τα βήματα της μεθόδου trans PRK σε διαθλαστική επέμβαση με laser;

Στη μέθοδο trans PRK τα πράγματα είναι πολύ απλά κι εύκολα διεγχειρητικά. Χωρίς κανένα χειρουργικό εργαλείο να ακουμπήσει τους οφθαλμούς (γι' αυτό λέγεται και no touch μέθοδος), η τεχνολογία excimer laser θα ολοκληρώσει σε ένα μόνο βήμα και αυτοματοποιημένα την αφαίρεση του επιθηλίου (πρόσθια μεμβράνη του κερατοειδούς) και τη διαθλαστική διόρθωση, σύμφωνα πάντα με τους βαθμούς (διοπτρίες μυωπίας, υπερμετρωπίας, αστιγματισμού) του ασθενή και τον προγραμματισμό του προφίλ διόρθωσης στο excimer laser. Η διαδικασία είναι αληθινά θεαματική με ελάχιστη παρέμβαση ανθρώπινου παράγοντα. Το μόνο που απαιτείται είναι να πατηθεί το pedal του laser.

Με το πέρας της επέμβασης, τοποθετείται σε κάθε μάτι ένας θεραπευτικός φακός επαφής χωρίς βαθμούς, καθαρά για προστασία - θωράκιση, καθώς έχει αφαιρεθεί η εξωτερική στιβάδα του κερατοειδούς (επιθήλιο). Ο φακός αφαιρείται σε λίγα 24ωρα από τον οφθαλμίατρο.

Ποια είναι τα πλεονεκτήματα της μεθόδου trans PRK;

Σήμερα, εκατομμύρια διαθλαστικές επεμβάσεις πραγματοποιούνται με τη μέθοδο transepithelial PRK και τη χρήση excimer laser. Η εμφάνιση της μεθόδου trans PRK αποτέλεσε αντικειμενικά καινοτομία και επανάσταση στον τομέα του laser μυωπίας, υπερμετρωπίας και αστιγματισμού.

Τα μεγάλα πλεονεκτήματα της μεθόδου trans PRK είναι:

- μειωμένος μετεγχειρητικός πόνος και ενοχλήσεις συγκριτικά με το παραδοσιακό PRK
- υπέρτατη ασφάλεια διεγχειρητικά, αφού τίποτε δεν ακουμπάει τα μάτια (no touch μέθοδος)
- εφαρμογή της μεθόδου ακόμα και σε λεπτούς κερατοειδείς (εκεί όπου το πάχος τους δεν είναι αρκετό)
- μετά την επούλωση του επιθηλίου (σε 3-4 ημέρες), ο οφθαλμός είναι απόλυτα φυσιολογικός και ο ασθενής επανέρχεται πλήρως στις καθημερινές του δραστηριότητες
- συνδυασμός της τεχνικής με τη διασύνδεση κολλαγόνου (corneal cross linking) σε περιστατικά με κερατόκωνο ή κερατεκτασίες για τη βελτίωση της οπτικής οξύτητας του ασθενή
- η τεχνική είναι ιδανική για αθλητές. ■

Sources:
https://www.eye-tech-solutions.com/en

Μιλτιάδης Μπαλίδης MD, PhD, FEBOphth, ICOphth
Χειρουργός Οφθαλμίατρος
Ειδικός στη Χειρουργική Κερατοειδούς
και Προσθίων Ημιμορίων
balidis@ophthalmica.gr

Αμφιβληστροειδοπάθεια της Προωρότητας

Κίνδυνος για τα Πρόωρα Νεογνά

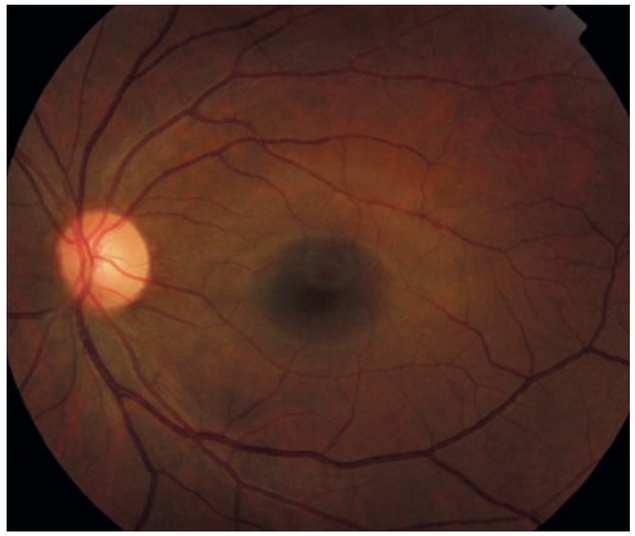

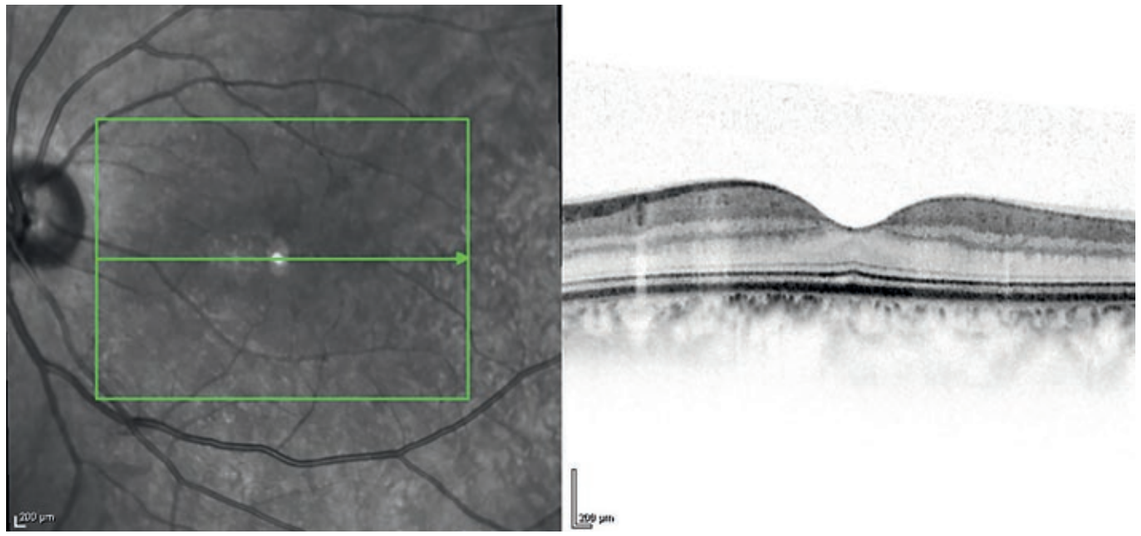

Τι ακριβώς είναι η αμφιβληστροειδοπάθεια της προωρότητας;

Κάτω από τον αμφιβληστροειδή χιτώνα (το οπίσθιο τμήμα του οφθαλμού) υπάρχει ένα δίκτυο αιμοφόρων αγγείων. Αυτά τα αιμοφόρα αγγεία συνήθως αναπτύσσονται με ταχύτητα τις τελευταίες εβδομάδες πριν γεννηθεί ένα μωρό. Εάν το μωρό γεννηθεί πρόωρα, μπορεί να εντοπιστεί διαταραχή σε αυτή την ανάπτυξη. Η συγκεκριμένη οφθαλμική κατάσταση ονομάζεται Αμφιβληστροειδοπάθεια της Προωρότητας (ΑτΠ).

Πού οφείλεται και ποιες είναι οι βασικές αιτίες της νόσου;

Πρόωρα νεογνά, με ηλικία γέννησης μικρότερη από 32 εβδομάδες κύησης, και βάρος μικρότερο από 1500 γραμμάρια, παρουσιάζουν κίνδυνο εμφάνισης της πάθησης, η οποία χαρακτηρίζεται πολυπαραγοντική. Σε στατιστικό επίπεδο φαίνεται ότι τα αγόρια διατρέχουν μεγαλύτερο κίνδυνο σε σχέση με τα κορίτσια.

Δεν υπάρχει τρόπος να προβλέψουμε ποια μωρά θα αναπτύξουν τις πιο σοβαρές μορφές αμφιβληστροειδοπάθειας της προωρότητας. Αυτός είναι και ένας βασικός λόγος για τον οποίο όλα τα πρόωρα μωρά πρέπει να εξετάζονται από παιδοοφθαλμίατρο με συγκεκριμένη συχνότητα.

Άλλα αίτια είναι: η χορήγηση οξυγόνου στην κλινική (η υπεροξυγόνωση του νεογνού παίζει καθοριστικό ρόλο στη διαμόρφωση και ωρίμανση των αγγείων του αμφιβληστροειδή), ιστορικό με αναιμία, αναπνευστικά προβλήματα, μεταγγίσεις αίματος ή λοιμώξεις.

Τι μπορεί να προκαλέσει η αμφιβληστροειδοπάθεια της προωρότητας;

Τα παθολογικά αιμοφόρα αγγεία που αναπτύσσονται κατά την αμφιβληστροειδοπάθεια της προωρότητας είναι σε θέση να προκαλέσουν προβλήματα όπως:

- Αποκόλληση αμφιβληστροειδή
- Στραβισμό
- Γλαύκωμα
- Αμβλυωπία
- Υψηλή μυωπία
- Σοβαρή απώλεια όρασης

Πώς ακριβώς πραγματοποιείται η διάγνωση της νόσου;

Ο παιδοοφθαλμίατρος θα χρησιμοποιήσει ένα ειδικό όργανο, εφαρμόζοντας την τεχνική της βυθοσκόπησης, για να ελέγξει τον αμφιβληστροειδή. Μερικές φορές η νόσος δεν είναι εφικτό να ανιχνευθεί αμέσως, αλλά διαπιστώνεται αρκετές εβδομάδες μετά τη γέννηση. Γι' αυτόν τον λόγο, τα πρόωρα μωρά που διατρέχουν κίνδυνο θα πρέπει να εξετάζονται από παιδοοφθαλμίατρο 4 έως 6 εβδομάδες μετά τη γέννηση.

Πώς αντιμετωπίζεται η πάθηση; Υπάρχει θεραπεία;

Η συνιστώμενη θεραπεία θα εξαρτηθεί από το πόσο σοβαρή είναι η αμφιβληστροειδοπάθεια (στάδιο). Για ήπιας μορφής ΑτΠ (σταδια 1 και 2) δεν απαιτείται θεραπεία και ο ιατρός θα προγραμματίσει τακτικές οφθαλμολογικές εξετάσεις, ώστε να βεβαιωθεί ότι η κατάσταση του νεογνού δεν θα επιδεινωθεί. Είναι πολύ σημαντικό να τηρείται το χρονοδιάγραμμα επισκέψεων, διότι τα μη φυσιολογικά αιμοφόρα αγγεία θα μπορούσαν να ξεκινήσουν να αναπτύσσονται ανά πάσα στιγμή.

Οι σύγχρονες θεραπευτικές προσεγγίσεις που χρησιμοποιούνται για τα προχωρημένα στάδια της πάθησης είναι:

- Φωτοπηξία με Laser (Photocoagulation): Εφαρμογή laser σε σημεία του αμφιβληστροειδή όπου αναπτύσσονται τα αιμοφόρα αγγεία. Το laser αναπτύσσει θερμικό φαινόμενο δημιουργώντας ένα μικροσκοπικό «έγκαυμα» στα αιμοφόρα αγγεία και σταματάει την ανάπτυξή τους. Στις περισσότερες περιπτώσεις, τα μη φυσιολογικά αιμοφόρα αγγεία θα μικρύνουν και θα εξαφανιστούν.
- Ενδοϋαλοειδική έγχυση antiVEGF: Είναι σήμερα αποδεκτό ότι η ενδοϋαλοειδική έγχυση bevacizumab είναι αποτελεσματική για την υποχώρηση της αμφιβληστροειδοπάθειας της προωρότητας. Η συγκεκριμένη τεχνική μπορεί να συνδυαστεί με τη φωτοπηξία Laser
- Χειρουργική επέμβαση οπίσθιας υαλοειδεκτομής (βιτρεκτομής): Σε οφθαλμούς με μεγάλη ποσότητα αιμοφόρων αγγείων και ουλώδους ιστού, ο ιατρός μπορεί να χρειαστεί να επιλέξει χειρουργική επέμβαση ώστε να αφαιρέσει μέρος του υγρού (υαλοειδές υγρό) που γεμίζει το εσωτερικό του ματιού. Εκτός από την αφαίρεση του υαλοειδούς υγρού, ο χειρουργός θα αφαιρέσει και τον ουλώδη ιστό που στην πραγματικότητα «τραβάει» τον αμφιβληστροειδή. Αυτό βοηθάει σημαντικά στη μείωση των πιθανοτήτων αποκόλλησης του αμφιβληστροειδή και στην πρόληψη της απώλειας όρασης

Στον μικρό αριθμό των βρεφών που χρειάζονται θεραπεία για την αμφιβληστροειδοπάθεια της προωρότητας, οι θεραπευτικές λύσεις συνήθως λειτουργούν ικανοποιητικά για την προφύλαξη - θωράκιση των επιπέδων όρασης.

Εκείνο που θα πρέπει να τηρήσουν σίγουρα οι γονείς είναι το προτεινόμενο από τον παιδοοφθαλμίατρο χρονοδιάγραμμα των ραντεβού, ακολουθώντας πιστά τις οδηγίες - συμβουλές μετά από οποιαδήποτε προτεινόμενη θεραπεία. ■

Λάμπρος Λαμπρογιάννης
MD, MSc, PhD, FEBOphth
Χειρουργός Οφθαλμίατρος
Ειδικός στην Παιδοοφθαλμολογία
lamprogiannis@ophthalmica.gr

Απόπτωση Επιθηλίου

Μια Εκδορά της Επιφανειακής Στιβάδας του Κερατοειδή

Τι ακριβώς είναι η απόπτωση επιθηλίου του κερατοειδή;

Με τον όρο απόπτωση επιθηλίου εννοούμε στην πραγματικότητα μια εκδορά της επιφανειακής στιβάδας του κερατοειδή, που συμβαίνει συνήθως μετά από έναν επιπόλαιο τραυματισμό του οφθαλμού και τμήμα του επιθηλίου αποκολλάται από την υποκείμενη μεμβράνη.

Ποια είναι τα βασικά αίτια της απόπτωσης επιθηλίου;

Μια απόπτωση επιθηλίου συχνά μπορεί να οφείλεται σε:

- Τραυματισμό από ξένο σώμα (π.χ. χαρτί, κλαδί, γρέζι κ.ά.)
- Αυτοτραυματισμό, συνήθως μετά από εργώδες τρίψιμο, χειρισμό φακών επαφής
- Σπανιότερα λόγω δυστροφίας του κερατοειδούς, δηλαδή κακής κατασκευής του επιθηλίου

Ποια είναι τα κυριότερα συμπτώματα της απόπτωσης του επιθηλίου;

Μερικά από τα πιο βασικά συμπτώματα της οφθαλμικής κατάστασης είναι:

- Δακρύρροια
- Ερυθρότητα
- Φωτοευαισθησία
- Θολή ή εξασθενημένη όραση
- Αίσθηση ξένου σώματος
- Άλγος κατά τον βλεφαρισμό

Πώς μπορούμε να αντιμετωπίσουμε μια απόπτωση επιθηλίου;

Ο οφθαλμίατρος θα διαγνώσει την ύπαρξη και τον βαθμό σοβαρότητας της απόπτωσης με την βοήθεια μια ειδικής χρωστικής που ονομάζεται φλουορεσκεΐνη, κατά τη διάρκεια ενδελεχούς κλινικής εξέτασης σε σχισμοειδή λυχνία.

Η πρώτη ενέργεια που πρέπει να εφαρμοστεί, εφόσον απαιτείται, είναι η αφαίρεση ξένου σώματος. Μικρής έκτασης βλάβες δεν χρειάζονται θεραπεία, καθώς υποχωρούν μόνες τους σε μερικά 24ωρα. Σε αλλοιώσεις μεγάλης έκτασης συνήθως χρησιμοποιούμε πιεστική επίδεση του οφθαλμού ή εφαρμόζουμε προσωρινά θεραπευτικούς φακούς επαφής για μερικά 24ωρα, με βασικό στόχο την επούλωση και την αποφυγή υποτροπιασμού.

Υποτροπιάζουσα απόπτωση επιθηλίου

Το σύνδρομο της υποτροπιάζουσας απόπτωσης επιθηλίου του κερατοειδή, χαρακτηρίζεται από επαναλαμβανόμενες καταστάσεις οξέων συμπτωμάτων (σε έναν από τους δύο οφθαλμούς), τα οποία προκαλούνται γιατί η πρόσφυση του επιθηλίου με την υποκείμενη μεμβράνη του κερατοειδή είναι χαλαρή από κατασκευής.

Ο κερατοειδής χιτώνας κανονικά επουλώνεται συνήθως μέσα σε μερικά 24ωρα, αλλά το επεισόδιο αυτό έχει την τάση να υποτροπιάζει σε ακανόνιστα χρονικά διαστήματα που μπορεί να ποικίλουν από μερικές ημέρες μέχρι και μήνες αργότερα.

Για την αποτελεσματική αντιμετώπιση των υποτροπών, λύσεις σε επεμβατικό επίπεδο αποτελούν:

- Η επιφανειακή απόξεση του επιθηλίου του κερατοειδή. Πρόκειται για μια απλή επέμβαση όπου αφαιρείται το χαλαρό - αλλοιωμένο τμήμα του επιθηλίου. Μετά την απόξεση τοποθετείται θεραπευτικός φακός επαφής για 4-5 ημέρες περίπου
- Νύξεις στο πρόσθιο στρώμα του κερατοειδή με στόχο να βελτιωθεί η πρόσφυση του χαλαρού επιθηλίου στην υποκείμενη στιβάδα (σε περίπτωση άμεσης υποτροπής)
- Η σύγχρονη αντιμετώπιση με laser, συγκεκριμένα με τη μέθοδο της φωτοθεραπευτικής κερατεκτομής με excimer laser (PTK: Phototherapeutic Keratectomy). Στόχο έχει την αναγέννηση του επιθηλίου και την ενεργοποίηση νέων δυνατών συνδέσεων μεταξύ επιθηλίου και της υποκείμενης μεμβράνης του κερατοειδή. Πρόκειται για μόνιμη θεραπεία σε ποσοστό άνω του 90%, με αποτέλεσμα την αποφυγή των επώδυνων υποτροπών. ■

Δημήτρης Σακελλάρης MD
Χειρουργός Οφθαλμίατρος
Ειδικός στη Χειρουργική Κερατοειδούς & Προσθίων Ημιμορίων
sakellaris@ophthalmica.gr

ΟΛΟΚΛΗΡΩΜΕΝΕΣ ΛΥΣΕΙΣ ΠΛΗΡΟΦΟΡΙΚΗΣ
epektasis
ΠΛΗΡΟΦΟΡΙΚΗ
Αναγνωρίζει τις μηχανογραφικές σας ανάγκες
http://www.epektasis.gr, info@epektasis.gr
Βάκχου 30, 546 29, Θεσσαλονίκη, 2310 517988, 2310 543349

ScanSys
Anterior Segment Analyzer
Keratoconus Diagnosis
ICL post Surgery Exam
IOL Optimization
Refractive Surgery data
System Vision®
Αποκλειστική αντιπροσωπεία σε Ελλάδα, Κύπρο & Βαλκάνια
www.systemvision.gr | +30 210 4227460

Μεγάλο Αφιέρωμα για τα 10 Τεύχη

Κτιριακές Εγκαταστάσεις

Από το Café Americain
στο Ινστιτούτο Ophthalmica.

Η πορεία των έργων
για τη ριζική κτιριακή
αναδιαμόρφωση.

Θερμές ευχαριστίες
στον κ. Άγγελο Σιδηρόπουλο,
αρχιτέκτονα μηχανικό,
για την ευγενική παραχώρηση
του φωτογραφικού υλικού.





Άγγελος Σιδηρόπουλος MSc
Αρχιτέκτων - Μηχανικός - Διακοσμητής
sidiropoulosangelos@yahoo.com



Περικλής Μαρκούσης MSc
Γενικός Διευθυντής
Ινστιτούτου Ophthalmica
markousis@ophthalmica.gr

Πρώτη εγκεκριμένη θεραπεία για τη σχετιζόμενη με την ηλικία ξηρή εκφύλιση της ωχράς κηλίδας (AMD), με τη χρήση φωτοβιοδιαμόρφωσης

VALEDA®
Light Delivery System

ALCMAEΩN

www.alcmaeon.gr

© LumiThera 2022

ophthalmica
ΙΝΣΤΙΤΟΥΤΟ ΟΦΘΑΛΜΟΛΟΓΙΑΣ ΚΑΙ ΜΙΚΡΟΧΕΙΡΟΥΡΓΙΚΗΣ



NORLASE
NORLASE
ECHO
ECHO™
Pattern Laser
Reinvented
INDUSTRY FIRST
FIBERLESS
FULL PATTERN PALETTE
VOICE CONTROL
MICROSEC TREATMENT
Λεωφ. Κ. Τσαλδάρη 59 - 61
Τηλ.: 210 69 95 830
Fax: 210 69 97 379
E-mail: info@midimedical.gr
www.midimedical.gr
midimedical

ΕΙΡΟΥΡΓΙΚΗ





Μετά από 10 χρόνια επιτυχημένης πορείας, το Ινστιτούτο Οφθαλμολογίας & Μικροχειρουργικής Ophthalmica μεταφέρει τη βασική του μονάδα σε έναν νέο ιδιόκτητο χώρο, με πλάνο μετεγκατάστασης μέσα στο 1ο μισό του έτους 2024. ■



Παγκόσμια Ημέρα Διαβήτη (World Diabetes Day): 14 Νοε 2022

Education to Protect

Η Παγκόσμια Ημέρα Διαβήτη (World Diabetes Day - WDD) είναι μια πρωτοβουλία της Διεθνούς Ομοσπονδίας Διαβήτη (International Diabetes Federation - IDF) υπό την αιγίδα του Παγκόσμιου Οργανισμού Υγείας (World Health Organization - WHO) που συντονίστηκε το 1991, με βασικό στόχο την εμπεριστατωμένη ενημέρωση του κοινού σχετικά με τις επιπλοκές που μπορεί να επιφέρει ο διαβήτης στην υγεία.

Η 14η του Νοέμβρη είναι η ημερομηνία γέννησης του Sir Frederick Banting, ο οποίος μαζί με τον Charles Best, ανακάλυψαν την ινσουλίνη το έτος 1922. Διεθνές σύμβολο της πάθησης έχει οριστεί ο μπλε κύκλος, λογότυπο που υιοθετήθηκε το 2007, και σηματοδοτεί την ενότητα της παγκόσμιας κοινότητας του διαβήτη ως απάντηση στην επιδημία.

Η Παγκόσμια Ημέρα Διαβήτη (World Diabetes Day - WDD) αποτελεί στην πραγματικότητα τη μεγαλύτερη εκστρατεία ευαισθητοποίησης για τον διαβήτη στον πλανήτη και προσεγγίζει ένα παγκόσμιο κοινό άνω του 1 δισεκατομμυρίου ανθρώπων σε περισσότερες από 160 χώρες. Η καμπάνια ενδυναμώνει στοχευμένες ενέργειες για την αντιμετώπιση του διαβήτη ως κρίσιμου παγκόσμιου ζητήματος υγείας. Το θέμα της Παγκόσμιας Ημέρας Διαβήτη 2022 είναι η Πρόσβαση στη Φροντίδα για τον Διαβήτη (Access to Diabetes Care).

#educationtoprotect #accesstodiabetescare

Σημαντικές πληροφορίες, στατιστικά στοιχεία και προβλέψεις για τον παγκόσμιο αντίκτυπο:

- 537 εκατομμύρια ενήλικες (1 στους 10) ζούσαν με διαβήτη το 2021. Ο αριθμός αυτός αναμένεται να αυξηθεί σε 643 εκατομμύρια έως το 2030 και σε 783 εκατομμύρια έως το 2045
- Σχεδόν 1 στους 2 ενήλικες (44%) με διαβήτη παραμένει αδιάγνωστος (240 εκατομμύρια). Η πλειονότητα έχει διαβήτη τύπου 2
- Περισσότερα από 3 στα 4 άτομα με διαβήτη ζουν σε χώρες χαμηλού και μεσαίου εισοδήματος
- 541 εκατομμύρια ενήλικες διατρέχουν αυξημένο κίνδυνο να αναπτύξουν διαβήτη τύπου 2
- Περισσότερα από 1,2 εκατομμύρια παιδιά και έφηβοι (0 - 19 ετών) ζουν με διαβήτη τύπου 1
- Ο διαβήτης προκάλεσε 6,7 εκατομμύρια θανάτους το έτος 2021
- Ο διαβήτης ήταν υπεύθυνος για τουλάχιστον 966 δισεκατομμύρια δολάρια σε δαπάνες για την υγεία το 2021 - 9% του συνόλου των παγκόσμιων δαπανών για την υγειονομική περίθαλψη
- 1 στις 6 γεννήσεις (21 εκατομμύρια) επηρεάζεται από υψηλή γλυκόζη αίματος (υπεργλυκαιμία) κατά την εγκυμοσύνη

Τι είναι ο σακχαρώδης διαβήτης;

Ο σακχαρώδης διαβήτης αποτελεί μια ομάδα μεταβολικών νοσημάτων, όπου παρατηρούνται υψηλά επίπεδα γλυκόζης (σακχάρου) στο αίμα (υπεργλυκαιμία) για μεγάλο χρονικό διάστημα. Ουσιαστικά ο οργανισμός είτε παράγει λιγότερη (ή και καθόλου ινσουλίνη), είτε χρησιμοποιεί την ινσουλίνη αναποτελεσματικά.

Η ινσουλίνη είναι μια ορμόνη που εκκρίνεται από το πάγκρεας και είναι απαραίτητη στα κύτταρα, ώστε να μπορούν να προσλαμβάνουν και να χρησιμοποιούν τη γλυκόζη ως πηγή ενέργειας. Η ανεπάρκεια ινσουλίνης δημιουργεί επιπλοκές. Αξίζει να σημειωθεί πως ο διαβήτης είναι σε θέση να επηρεάσει την όραση, προκαλώντας μια σειρά ανησυχητικών οφθαλμικών καταστάσεων.

Τι ακριβώς είναι η διαβητική αμφιβληστροειδοπάθεια;

Μία από τις γνωστότερες οφθαλμικές παθήσεις που αφορά τον αμφιβληστροειδή χιτώνα και συνδέεται με τον διαβήτη ως επιπλοκή είναι η διαβητική αμφιβληστροειδοπάθεια. Η σταθερή υπεργλυκαιμία (διαβήτης) δημιουργεί αλλοιώσεις των αγγείων του αμφιβληστροειδή (του φωτοευαίσθητου χιτώνα στο οπίσθιο τμήμα του οφθαλμού). Έτσι, τα αγγεία εκείνα, στους διαβητικούς ασθενείς, μπορεί να παρουσιάσουν διαρροές (αιμορραγίες) και μικροαποφράξεις. Αυτό έχει ως αποτέλεσμα τον σχηματισμό παθολογικών νεοαγγείων. Τα νεοαγγεία δημιουργούν αιμορραγίες στο εσωτερικό του οφθαλμού. Η διαβητική αμφιβληστροειδοπάθεια είναι μια προοδευτική κατάσταση και πρέπει να αντιμετωπίζεται έγκαιρα, διαφορετικά οι συνέπειες για την όραση είναι σοβαρές και μπορεί να αποδειχθούν μη αναστρέψιμες.

Τα βασικά συμπτώματα της νόσου είναι: αλλεπάλληλες διακυμάνσεις στην όραση, μυωψίες (μυγάκια), φωταψίες (ενοχλητικές λάμψεις), παράξενες μαύρες κηλίδες (σκοτώματα και σκιές) σε σημεία του οπτικού μας πεδίου.

Η έκταση και το στάδιο της βλάβης ουσιαστικά ορίζει και τη θεραπευτική προσέγγιση. Οι σύγχρονες μέθοδοι αντιμετώπισης και θεραπείας είναι: κρυοθεραπεία, φωτοπηξία με laser, ενδοϋαλοειδικές εγχύσεις (ενέσεις με χρήση φαρμάκων που ονομάζονται αντι-αγγειογενετικοί παράγοντες | anti-VEGF), χειρουργική επέμβαση με την τεχνική της οπίσθιας υαλοϋδεκτομής (βιτρεκτομής).

Το Ινστιτούτο Οφθαλμολογίας & Μικροχειρουργικής Ophthalmica, όπως κάθε χρόνο, στήριξε και φέτος αυτή τη συντονισμένη προσπάθεια ευαισθητοποίησης και ενημέρωσης του κοινού. Η έγκυρη και έγκαιρη διάγνωση είναι σε θέση να θωρακίσει την οφθαλμική υγεία, αποφεύγοντας καταστροφικά σενάρια για την όραση. ■

Sources:
www.worlddiabetesday.org
www.idf.org
www.who.int

e-avenue
e-commerce & digital marketing
Redefining Digital Experience
360 WEB SERVICES
web development
custom web applications
digital marketing
social media marketing
digital ads
e-mail marketing
www.e-avenue.eu
Cosmos Offices
Agiou Georgiou 5, 57001 Pylaia, Thessaloniki
+30 2311118910

Προσβασιμότητα Ατόμων με Οπτική Αναπηρία

Επιμορφωτικό Πρόγραμμα

Η κατάρτιση και διαμόρφωση ενός εταιρικού προφίλ διευκόλυνσης και προσβασιμότητας για άτομα με οπτική αναπηρία αποτελεί σταθερά προτεραιότητα για την εσωτερική επιστημονική ομάδα του Ινστιτούτου Ophthalmica.

Σε 2 υψηλού ενδιαφέροντος συνεδρίες (Σάββατο 8 Οκτωβρίου 2022 και Σάββατο 22 Οκτωβρίου 2022), συντονίστηκε ένα ειδικό επιμορφωτικό πρόγραμμα για το ανθρώπινο δυναμικό (ιατρικό, επιστημονικό, νοσηλευτικό και διοικητικό προσωπικό) του Ινστιτούτου Ophthalmica, με βασικό στόχο την ειδική συμβουλευτική σε θέματα κινητικότητας και προσανατολισμού ατόμων με χαμηλή όραση ή οπτική αναπηρία.

Στη συγκεκριμένη εκπαιδευτική συνεδρία αναλύθηκαν εκτενώς τα παρακάτω:

- Διαφάνειες με θεματολογία επάνω στην οπτική αναπηρία
- Τεχνικές συνοδείας
- Ενημέρωση για τους σκύλους οδηγούς
- Ανάλυση της γραφής Braille
- Επίδειξη του λογισμικού NVDA
- Επίδειξη του λογισμικού VoiceOver μέσα από smart phones και tablets
- Βιωματική εκπαίδευση σε εξωτερικό - προαύλιο χώρο
- Βιωματική εκπαίδευση στον εσωτερικό χώρο των εγκαταστάσεων
- Ανάπτυξη δεξιοτήτων τμημάτων στη διαχείριση ασθενών με χαμηλή όραση και ατόμων με οπτική αναπηρία

Η βιωματική εκπαίδευση με τη χρήση μασκών ύπνου αποδείχτηκε ιδιαίτερα χρήσιμη -«κλέβοντας» τις εντυπώσεις- χαρίζοντας σημαντικές δεξιότητες στα τμήματα του Ινστιτούτου Ophthalmica που υποστηρίζουν καθημερινά ασθενείς με προβλήματα όρασης.

Η Διεύθυνση του Ινστιτούτου Ophthalmica ευχαριστεί θερμά την ομάδα με τους πιστοποιημένους εκπαιδευτές της Accessibility Support Academy (κ.κ. Σιδέρης Α., Μπαξεβάνου Φ.) για την πραγματικά ξεχωριστή αυτή εμπειρία με το ευρύ φάσμα υποστήριξης (υπηρεσίες συμβουλευτικής προσαρμοστικής τεχνολογίας, μαθήματα κατάρτισης και υπηρεσίες κινητικότητας - προσανατολισμού κ.ά.). ■

Sources:
https://accessibility-saqr/en/home/

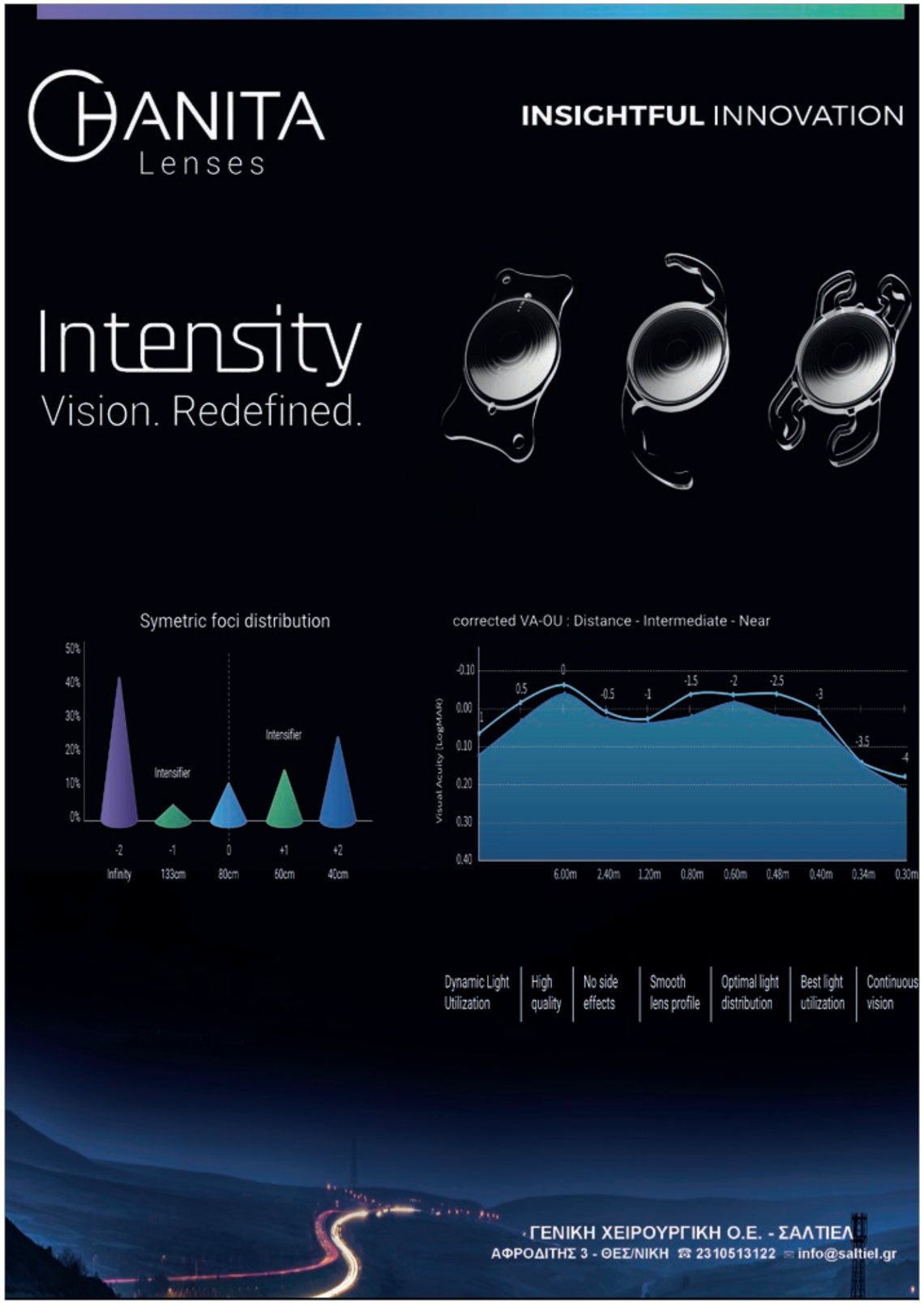

Φωτοπηξία με laser

Βολές στον Αμφιβληστροειδή

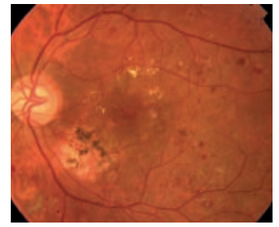

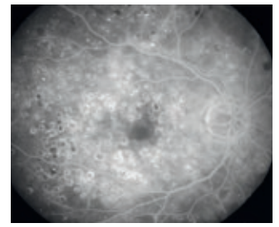

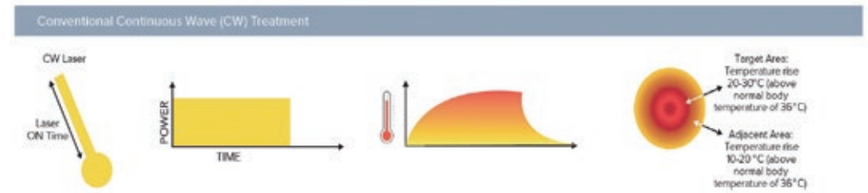

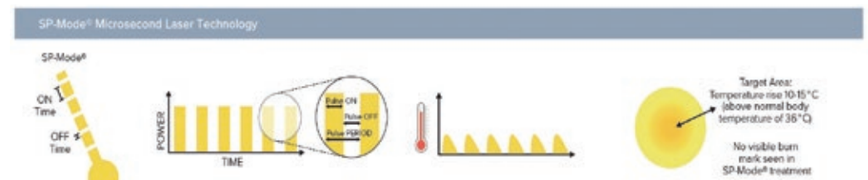

Τι ακριβώς είναι η laser φωτοπηξία (argon photocoagulation laser) και πότε την εφαρμόζουμε;

Η θερμική φωτοπηξία με laser (argon laser photocoagulation) είναι μια σύγχρονη τεχνική αντιμετώπισης παθολογικών καταστάσεων του αμφιβληστροειδή (το οπίσθιο τμήμα του οφθαλμού), όπως μια αμφιβληστροειδική ρήξη ή ρωγμή, η διαβητική αμφιβληστροειδοπάθεια, ένα οίδημα της ωχράς κηλίδας, περιστατικά με μικροανευρύσματα, ή σπανίως κάποιοι ενδοφθάλμιοι όγκοι κ.ά.

Κατά τη διάρκεια της laser φωτοπηξίας ο οφθαλμίατρος χρησιμοποιεί ένα ειδικό σύστημα laser με το οποίο πραγματοποιεί εστιακές «βολές» στον αμφιβληστροειδή. Το laser δημιουργεί «μικροέγκαυμα» μέσω της θερμότητας που αναπτύσσεται στον αμφιβληστροειδή, με τη βοήθεια φωτός συγκεκριμένου μήκους κύματος (συνηθέστερα στο πράσινο φάσμα της ακτινοβολίας), που εισέρχεται στον οφθαλμό και εστιάζεται με απόλυτη ακρίβεια στο σημείο θεραπείας.

Η φωτεινή ακτινοβολία απορροφάται από το μελάγχρουν επιθήλιο (το οποίο περιέχει μελανίνη) και μετατρέπεται σε θερμική ενέργεια, επιτυγχάνοντας τη δημιουργία του υπερ-μικροσκοπικού ελεγχόμενου «θεραπευτικού» εγκαύματος, δρώντας αποτελεσματικά απευθείας επάνω στα κύτταρα.

Ποιοι είναι οι τύποι της φωτοπηξίας με laser;

Διακρίνονται γενικά 3 τύποι θεραπείας φωτοπηξίας με laser:

- Η εστιακή (focal) φωτοπηξία: εφαρμόζεται σε ασθενείς με διαβητικό ή άλλα οιδήματα της ωχράς κηλίδας ή ρωγμή αμφιβληστροειδούς. Μερικές άλλες ενδείξεις συμπεριλαμβάνουν παθήσεις όπως: η κεντρική ορώδης αμφιβληστροειδοπάθεια, κάποιοι ενδοφθάλμιοι όγκοι, καθώς και σπάνιοι τύποι μικροαγγειακών ανωμαλιών του αμφιβληστροειδή
- Η δίκην δικτύου (grid) φωτοπηξία: εφαρμόζεται σε ασθενείς με συγκεκριμένο τύπο οιδήματος της ωχράς κηλίδας, το οποίο οφείλεται σε σακχαρώδη διαβήτη ή σε αποφράξεις αγγείων
- Η παναμφιβληστροειδική (panretinal) φωτοπηξία: εφαρμόζεται σε ασθενείς που πάσχουν από παραγωγική (διαβητική ή άλλου τύπου) αμφιβληστροειδοπάθεια. Στόχος της τεχνικής εδώ είναι η πρόληψη της αιμορραγίας υαλοειδούς μέσω της συρρίκνωσης των παθολογικών νεοαγγείων σε περιοχές του αμφιβληστροειδή που αντιμετωπίζουν ισχαιμία

Σε όλες τις προαναφερθέντες περιπτώσεις είναι καλό να προηγηθεί μια διαγνωστική εξέταση φλουοροαγγειογραφίας και οπτικής τομογραφίας συνοχής (OCT), ώστε να εντοπιστούν με ακρίβεια όλες οι βλάβες και οι τυχών αλλοιώσεις στις αμφιβληστροειδικές δομές.

Πώς πραγματοποιείται η laser φωτοπηξία;

- Ο ασθενής «μυδριάζεται» (διανοίγεται το μέγεθος της κόρης του οφθαλμού) με ειδικές μυδριατικές σταγόνες. Η μυδρίαση είναι απαραίτητη, έτσι ώστε να βελτιωθεί η ορατότητα του οπίσθιου τμήματος του οφθαλμού και να επιτρέψει έτσι την άνετη εφαρμογή της θεραπείας, ακόμη και της άκρας περιφέρειας του αμφιβληστροειδή, εάν αυτό απαιτείται. Η διαδικασία αυτή διαρκεί περίπου 30 λεπτά. Το μέγεθος της κόρης επανέρχεται σταδιακά στο φυσιολογικό κατά το άμεσο χρονικό διάστημα μετά την θεραπεία
- Γίνεται χρήση τοπικών αναισθητικών σταγόνων
- Ο ασθενής κάθεται μπροστά από μια σχισμοειδή λυχνία που είναι συνδεδεμένη με τα σκοπευτικά του θερμικού argon photocoagulation laser
- Ο οφθαλμίατρος ρυθμίζει την ενέργεια - ένταση του laser, το μέγεθος του αποτυπώματος (spot) της βολής (ή το pattern - grid) και την συχνότητα των βολών, ανάλογα πάντα με την εκτίμηση της βλάβης ή του προβλήματος
- Ο ασθενής πρέπει να συνεργαστεί και να κοιτάζει σε ένα φωτάκι σταθερά, προκειμένου η θεραπεία να γίνει σωστά

Η laser φωτοπηξία είναι σε γενικές γραμμές σχεδόν ανώδυνη. Ο ασθενής μπορεί να νιώσει μια επαναλαμβανόμενη αίσθηση ενός δυνατού φωτός για όσο διαρκεί η θεραπεία, το οποίο όμως συνηθίζει γρήγορα.

Η διάρκεια κάθε θεραπείας δεν ξεπερνά συνήθως τα 10 λεπτά και ο αριθμός των συνεδριών εξαρτάται από την πάθηση. Για παράδειγμα, στην παραγωγική διαβητική αμφιβληστροειδοπάθεια είναι δυνατόν να απαιτηθούν τρεις ή και παραπάνω συνεδρίες, με διαφορά μερικών εβδομάδων μεταξύ τους, ενώ η ρωγμή αμφιβληστροειδή αντιμετωπίζεται συνήθως σε μία συνεδρία. Ο ασθενής βέβαια μπορεί να αποχωρήσει αμέσως από την κλινική, χωρίς συνήθως να απαιτείται καμιά περαιτέρω προφύλαξη.

Μια λογική θόλωση της όρασης, που συνήθως διαρκεί μερικές ώρες και υποχωρεί σταδιακά, είναι αναμενόμενη και σχεδόν καθολική. Γι' αυτόν τον λόγο, συμβουλεύουμε



την χρήση συνοδού και βέβαια την αποφυγή οδήγησης για το μικρό αυτό χρονικό διάστημα. ■

Sources:
https://www.lightmed.com/

Σόλων Αστεριάδης FRCS
Χειρουργός Οφθαλμίατρος
Ειδικός στη Χειρουργική Υαλοειδούς, Αμφιβληστροειδούς & Ωχράς Κηλίδας
asteriadis@ophthalmica.gr

Τριχίαση
Μια παθολογική «στροφή» των βλεφαρίδων

Τι ακριβώς είναι η τριχίαση;

Η τριχίαση είναι μια πάθηση των βλεφάρων, η οποία χαρακτηρίζεται από την ανώμαλη κατεύθυνση των βλεφαρίδων προς το μάτι, χωρίς όμως να αλλάζει η ανατομική θέση των βλεφάρων. Είναι στην πραγματικότητα η παθολογική στροφή των βλεφαρίδων προς τα μέσα (έσω) και εμφανίζεται συχνότερα στο κάτω βλέφαρο.

Τι προκαλεί την τριχίαση;

Η χρόνια φλεγμονή των βλεφάρων αποτελεί μια από τις αιτίες της τριχίασης. Ένας τραυματισμός στο βλέφαρο μπορεί να προκαλέσει τριχίαση, ειδικά εάν το βλέφαρο είναι σχισμένο κοντά στο χείλος του. Εάν η πληγή δεν είναι κατάλληλα - σωστά ευθυγραμμισμένη, τότε το αποτέλεσμα είναι οι βλεφαρίδες να μην έχουν αποδεκτή κατεύθυνση σε σχέση με το μάτι.

Η επαφή των βλεφαρίδων με τον οφθαλμό μπορεί να συμβεί εάν αλλάξει η θέση του βλεφάρου και το χείλος του στραφεί προς τα μέσα. Αυτή η έσω στροφή του χείλους του βλεφάρου ονομάζεται εντρόπιο. Η συχνότερη αιτία για την εμφάνιση εντροπίου είναι οι αλλαγές στους ιστούς των βλεφάρων εξαιτίας της γήρανσης.

Μια σπάνια κατάσταση που ονομάζεται δυστριχίαση, στην οποία εντοπίζεται μια επιπλέον σειρά από βλεφαρίδες, έχει κι εκείνη τα ίδια συμπτώματα.

Ποια είναι τα συμπτώματα της τριχίασης;

Τα βασικά συμπτώματα της τριχίασης είναι τα εξής:

- Αίσθημα ξένου σώματος ή ερεθισμός του οφθαλμικού βολβού
- Δακρύρροια
- Ερυθρότητα
- Φωτοφοβία ή δυσφορία όταν κοιτάτε έντονο φως

Σε σοβαρές περιπτώσεις η τριχίαση μπορεί να προκαλέσει και να αναπτύξει μια επώδυνη πληγή που ονομάζεται έλκος του κερατοειδούς και είναι σε θέση να οδηγήσει σε μόνιμη απώλεια όρασης.

Πώς αντιμετωπίζεται η τριχίαση;

Η τριχίαση μπορεί να αντιμετωπιστεί με διάφορους τρόπους, ανάλογα με τον αριθμό των βλεφαρίδων που δημιουργούν την παθολογική κατάσταση και σύμφωνα με τις προτιμήσεις του ασθενή.

Εάν υπάρχουν μόνο 1 ή 2 βλεφαρίδες που δημιουργούν το πρόβλημα, τότε εκείνες είναι δυνατόν να αφαιρεθούν κατάλληλα με μία λαβίδα. Η συγκεκριμένη διαδικασία ονομάζεται αποτρίχωση. Είναι ένα προσωρινό μέτρο, αφού οι βλεφαρίδες θα αναπτυχθούν πάλι (συνήθως σε περίπου 6 εβδομάδες) και έτσι η αποτρίχωση θα χρειαστεί αναπόφευκτα να επαναληφθεί.

Μια άλλη θεραπευτική προσέγγιση είναι η καταστροφή της ρίζας των βλεφαρίδων (θυλάκιο) με ηλεκτρικό ρεύμα. Η μέθοδος ονομάζεται ηλεκτρόλυση και πριν την εκκίνηση της θεραπείας γίνεται εφαρμογή ενέσιμου τοπικού αναισθητικού στο βλέφαρο.

Το ποσοστό επιτυχίας της τεχνικής είναι περίπου 80% και αποδεικνύεται χρήσιμη μόνο όταν εμπλέκεται ένας μικρός αριθμός από βλεφαρίδες. Σε περίπτωση που η τριχίαση αφορά σε ένα μεγάλο αριθμό βλεφαρίδων μπορεί να πραγματοποιηθεί χειρουργική επέμβαση με τη χρήση τοπικού αναισθητικού. ■

Ευάγγελος Λοκοβίτης MD, FEBOphth
Χειρουργός Οφθαλμίατρος
Ειδικός στη Χειρουργική Βλεφάρων, Δακρυϊκής Συσκευής & Οφθαλμικού Κόγχου
lokovitis@ophthalmica.gr

Τα 70 είναι τα "νέα" 40

Σύμφωνα με το ESCRS Functional Vision Working Group, οι Ευρωπαίοι που είναι 55 ετών και άνω αφιερώνουν **τουλάχιστον 6 ώρες την ημέρα σε δραστηριότητες αναψυχής,** συμπεριλαμβανομένων των επιτραπέζιων παιχνιδιών, της χρήσης υπολογιστή, του διαβάσματος, της παρακολούθησης τηλεόρασης, της κοινωνικοποίησης και επικοινωνίας, της συμμετοχής σε άσκηση και άλλων δραστηριοτήτων όπως των ταξιδιών.[1]

Η ΕΝΔΙΑΜΕΣΗ ΟΡΑΣΗ ΕΙΝΑΙ ΣΗΜΑΝΤΙΚΗ

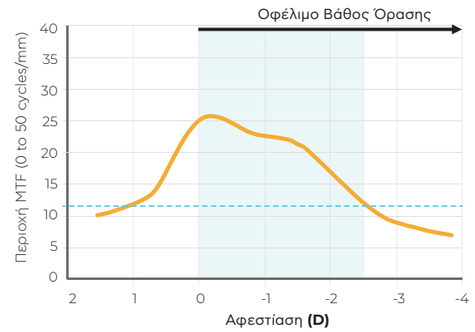

Εργαστηριακή μέτρηση MTFa των ενδοφακών LuxSmart™ και προβλεπόμενο εύρος αφεστίασης για διάμετρο κόρης 3χιλ.[2]

Για τιμές αφεστίασης (defocus) έως 2.25D, η αναμενόμενη οπτική οξύτητα είναι κατ' ελάχιστο 0.2 logMAR[2]

Ενδοφακοί LuxSmart™, καλύπτουν τις καθημερινές ανάγκες της όρασης

Διαθέσιμος και ως τορικός

HYDROPHOBIC PRO TECHNOLOGY* PRELOADED

* PRO TECHNOLOGY: Pure refractive Optics Technology
1. Ribeiro, Filomena MD et al. Definition and clinical relevance of the concept of functional vision in cataract surgery ESCRS Position Statement on Intermediate Vision, Journal of Cataract & Refractive Surgery: February 2020 - Volume 46 - Issue - p S1-S3 doi: 10.1097/j.jcrs.0000000000000096 2.Comparative optical bench analysis of a new extended range of vision intraocular lens. Juan Antonio Azor, Fidel Vega, Jesus Armengol, Maria S. Millan Grupo de Optica Aplicada y Procesado de Imagen (GOAPI). Department of Optics and Optometry Universitat Politecnica de Catalunya BARCELONATECH © 2021 Bausch + Lomb Incorporated. All rights reserved. ®/™ are trademarks of Bausch & Lomb Incorporated or its affiliates. All other brand/product names are trademarks of the respectiveowners. For healthcare professionals only, please refer to the instructions for use. LUXS_INT_032021_03

Αναστάσιος Μαυρογένης Α.Ε.- Εξουσιοδοτημένος Αντιπρόσωπος Bausch & Lomb Surgical
14ο χλμ. Θεσσαλονίκης -Νέων Μουδανιών, Τ.Κ.: 57001 Θέρμη Θεσσαλονίκης Τ.Θ. 60688
www.mavrogenis.com

CATARACT LASER RETINA

BAUSCH+LOMB
See better. Live better.

Παγκόσμια Ημέρα Κερατόκωνου (World KC Day): 10 Νοε 2022

Η Συμβολική Κτιριακή Φωταγώγηση

Η επιστημονική ομάδα του Ινστιτούτου Ophthalmica συμμετέχει δυναμικά στη διεθνοποίηση της καμπάνιας ευαισθητοποίησης για τον Κερατόκωνο «Violet June», με την επιμέλεια και προώθηση της ελληνικής έκδοσης του πετυχημένου βιβλίου «Έχω Κερατόκωνο, τώρα...τι;», μια ιστορία μυθοπλασίας με μικρές δόσεις πραγματικότητας, που εμπνεύστηκε ο Dr Renato Ambrósio Jr. MD, PhD, IORA, Instituto de Olhos, Rio de Janeiro, Brazil.

Η καμπάνια πρόληψης και ενημέρωσης για τον Κερατόκωνο τρέχει παράλληλα σε περισσότερες από 40 χώρες παγκοσμίως και έχει την υποστήριξη του National Keratoconus Foundation (NKCF). Με πρωτοβουλία του Ινστιτούτου Ophthalmica ξεκίνησε και στην Ελλάδα πριν δύο περίπου χρόνια.

Σε συνέχεια λοιπόν της επιτυχημένης πρώτης παρουσίασης της ιστορίας της μικρής Βιολέτας το 2021, ακόμη μια στοχευμένη εκστρατεία πρόληψης κορυφώθηκε την Πέμπτη 10 Νοεμβρίου 2022 – Παγκόσμια Ημέρα Κερατόκωνου με μια συμβολική, στο χρώμα της καμπάνιας (βιολετί), φωταγώγηση της βασικής μονάδας των κτιριακών εγκαταστάσεων του Ινστιτούτου Ophthalmica.

Όλοι οι ενδιαφερόμενοι είχαν τη δυνατότητα κατά τη διάρκεια της συγκεκριμένης ημέρας, να προμηθευτούν εντελώς δωρεάν το βιβλίο «Έχω Κερατόκωνο, τώρα...τι;» από τις κεντρικές εγκαταστάσεις του Ινστιτούτου Ophthalmica (Βασική μονάδα: Βασ. Όλγας 196 & Πλούτωνος 27 γωνία) και να ενημερωθούν αναλυτικά από το επιστημονικό προσωπικό για την οφθαλμική πάθηση.

Βασικός στόχος του βιβλίου «Έχω Κερατόκωνο, τώρα... τι;» είναι η συνειδητοποίηση της σοβαρότητας της συγκεκριμένης οφθαλμικής νόσου. Η λεπτομερής ενημέρωση του κοινού είναι πολύ σημαντική, ώστε οι ασθενείς και οι οικογένειές τους να είναι σε θέση να λαμβάνουν συνειδητές αποφάσεις για τη σωστή διαχείριση της πάθησης. Η πρόληψη και η έγκαιρη διάγνωση αναμφισβήτητα οδηγούν στη μείωση των παραγόντων κινδύνου και των επιπλοκών της νόσου. Με σύγχρονες και αποτελεσματικές θεραπευτικές προσεγγίσεις, με τη βοήθεια προηγμένου εξοπλισμού (όπως π.χ. η τεχνική της διασύνδεσης κολλαγόνου | corneal cross linking – CXL) τερματίζεται η εξέλιξη του κερατόκωνου.

«Ο Κερατόκωνος (Keratoconus) είναι μία πάθηση του κερατοειδή χιτώνα (το παράθυρο του οφθαλμού), η οποία χαρακτηρίζεται από μια σταδιακή παραμόρφωση της δομής (καμπυλότητάς) του, αποκτώντας τελικά κωνικό σχήμα. Στην περιοχή του κώνου, η λέπτυνση, ουλοποίηση και τελικά η μόνιμη θολερότητα του κερατοειδή, οδηγεί σε σημαντική μείωση της όρασης. Η διαταραχή συνήθως κάνει την εμφάνισή της σε νεαρά άτομα, επηρεάζει τα πιο παραγωγικά χρόνια της ζωής ενός ανθρώπου και εξελίσσεται περίπου μέχρι τα 35 χρόνια της ζωής. Στα αρχικά στάδια ο Κερατόκωνος μπορεί να είναι ασυμπτωματικός και χαρακτηρίζεται σαν ένας προοδευτικώς εξελισσόμενος ανώμαλος αστιγματισμός που προσωρινά μπορεί να διορθωθεί με γυαλιά ή ειδικούς φακούς επαφής. Στη συνέχεια όμως η πάθηση μπορεί να συνοδεύεται από σοβαρή πτώση της όρασης και αν αφεθεί ανεξέλεγκτη τα πράγματα είναι πολύ δύσκολα, αφού τότε οδηγούμαστε αναγκαστικά στη λύση της μεταμόσχευσης κερατοειδή (επέμβαση κερατοπλαστικής). Γενετικοί, περιβαλλοντικοί και ορμονικοί παράγοντες φαίνεται ότι συμμετέχουν στη δημιουργία του Κερατόκωνου και αυτό σημαίνει ότι υπάρχει αυξημένη πιθανότητα εμφάνισής του μεταξύ συγγενών. Έτσι, ο προληπτικός έλεγχος των συγγενών 1ου και 2ου βαθμού χαρακτηρίζεται ιδιαίτερα χρήσιμος. Με τη σύγχρονη τεχνολογία, όπως η τοπογραφία (corneal topography) και η οπτική σάρωση της πρόσθιας και της οπίσθιας επιφάνειας του κερατοειδή, ο Κερατόκωνος μπορεί να ανιχνευθεί σε πολύ πρώιμα ασυμπτωματικά στάδια με τον έλεγχο της μεταβολής στην καμπυλότητα. Πρόκειται στην πραγματικότητα για μια ολιγόλεπτη εύκολη, ανώδυνη, υψηλής αξιοπιστίας διαδικασία, φιλική ακόμα και για τα παιδιά. Η πρώιμη διάγνωση, παρακολούθηση και αντιμετώπισή του αποκλείει τις οδυνηρές συνέπειες για την όραση. Στο Ινστιτούτο Ophthalmica πραγματοποιούνται έλεγχοι πρώιμης ανίχνευσης κερατόκωνου με υπερσύγχρονο, υψηλής ακρίβειας και πιστότητας εξοπλισμό. Η συγκεκριμένη εξέταση διαρκεί λιγότερο από ένα λεπτό. Σήμερα η πιο διαδεδομένη και ενδεδειγμένη τεχνική αντιμετώπισης του Κερατόκωνου είναι η διασύνδεση κολλαγόνου με cross linking. Το corneal cross linking έχει στόχο να εμποδίσει την επιδείνωση του Κερατόκωνου σε πρώιμα στάδια με ενδυνάμωση του κολλαγόνου στον πάσχοντα κερατοειδή. Αυτό επιτυγχάνεται με την ανάπτυξη χημικών δεσμών μεταξύ των ινιδίων με εφαρμογή σταγόνων βιταμίνης Β12 (ριβοφλαβίνης) και στη συνεχεία με την έκθεση του πάσχοντος κερατοειδή σε υπεριώδη ακτινοβολία (UV-A) που εκπέμπεται από ένα ειδικό σύστημα. Η διαδικασία πραγματοποιείται υπό τοπική αναισθησία (ειδικές οφθαλμικές σταγόνες), διαρκεί το πολύ 30mins και δεν απαιτεί τη νοσηλεία του ασθενή», δήλωσε ο οφθαλμίατρος χειρουργός κ. Μιλτιάδης Μπαλίδης PhD, FEBOphth, ICOphth, ειδικός στη χειρουργική κερατοειδούς και προσθίων ημιμορίων και Πρόεδρος της Ελληνικής Εταιρείας Ενδοφακών και Διαθλαστικής Χειρουργικής (HSIOIRS).

«Είμαστε πραγματικά ενθουσιασμένοι, αφού με πρωτοβουλία της επιστημονικής ομάδας του Ινστιτούτου Ophthalmica, η διεθνής καμπάνια ευαισθητοποίησης για τον Κερατόκωνο (Violet June) συνεχίζει δυναμικά και αυτή τη χρονιά στην Ελλάδα. Την Πέμπτη 10 Νοεμβρίου 2022 (Παγκόσμια Ημέρα Κερατόκωνου) με μια συμβολική στο χρώμα της καμπάνιας (βιολετί) φωταγώγηση της βασικής μονάδας των κτιριακών εγκαταστάσεων του Ινστιτούτου Ophthalmica (Βας. Όλγας 196 & Πλούτωνος 27 γωνία) θα προσπαθήσουμε να κορυφώσουμε την εκστρατεία ενημέρωσης. Η πρόληψη είναι δύναμη, ειδικά για οφθαλμικές καταστάσεις όπως ο Κερατόκωνος. Η έγκαιρη και έγκυρη διάγνωση, σε συνδυασμό με την εφαρμογή σύγχρονων θεραπευτικών τεχνικών και μεθόδων, είναι σε θέση να εμποδίσουν την εξέλιξη της νόσου και να αποφευχθούν έτσι σενάρια που μπορεί να χαρακτηριστούν καταστροφικά για την όραση. Η Βιολέτα, η μικρή ηρωίδα του βιβλίου, είναι στην πραγματικότητα το τρανό παράδειγμα ορθής διαχείρισης της οφθαλμικής κατάστασης. Χαιρετίζω λοιπόν αυτή την υπέροχη προσπάθεια και ευχαριστώ από καρδιάς τη συντακτική ομάδα του Ινστιτούτου Ophthalmica που επιμελήθηκε την Ελληνική Έκδοση. Θα βοηθήσει σημαντικά στην πληροφόρηση των ασθενών και των επαγγελματιών υγείας. Ευχαριστίες και σε όλους τους χορηγούς – υποστηρικτές, αφού από την πρώτη στιγμή αγκάλιασαν αυτή τη στοχευμένη προσπάθεια. Αναμφισβήτητα συνεχίζουμε δυναμικά την εκστρατεία εμπεριστατωμένης ενημέρωσης του κοινού παρέχοντας το βιβλίο, στο πλαίσιο εταιρικής κοινωνικής ευθύνης που αποτελεί αναπόσπαστο κομμάτι του στρατηγικού μας σχεδιασμού, πόσο μάλλον όταν έχουμε σύμμαχο το National Keratoconus Foundation», δήλωσε ο Γενικός Διευθυντής του Ινστιτούτου Ophthalmica, κ. Περικλής Μαρκούσης MSc.

Για την έκδοση του βιβλίου «Έχω Κερατόκωνο, τώρα... τι;», που πραγματοποιήθηκε υπό την επίβλεψη του οφθαλμιάτρου χειρουργού Μίλτιάδη Μπαλίδη PhD, FEBOphth, ICOphth, ειδικού στη χειρουργική κερατοειδούς & προσθίων ημιμορίων, εργάστηκαν οι οφθαλμίατροι χειρουργοί Penelope de Politis MD και Γεώργιος Σιδηρόπουλος MD, FEBOphth στη μετάφραση και ο ειδικευόμενος οφθαλμίατρος Αχιλλέας Ράσογλου στον τελικό έλεγχο. Την επιμέλεια της έκδοσης είχαν η Μαρία Τριανταφυλλίδου, Αρχιτέκτων – Μουσειολόγος και ο οφθαλμίατρος χειρουργός Πέτρος Ράσογλου MD, PhD, επίτιμος Πρόεδρος της Ελληνικής Εταιρείας Ενδοφακών & Διαθλαστικής Χειρουργικής. Σύντομα και σε audio book.

Ευχαριστούμε ολόψυχα τον δημιουργό της καμπάνιας, οφθαλμίατρο χειρουργό Dr Renato Ambrósio Jr. MD, PhD, IORA για την εμπιστοσύνη και την πολύτιμη συμβουλευτική του. ■

Sources:
https://www.facebook.com/junhovioleta/

Ξενοδοχείο
Metropolitan 4 Αστέρων

στην πόλη της Θεσσαλονίκης σε κοντινή απόσταση
από την Νέα παραλία

Κορυφαία επιλογή
σε εταιρικούς πελάτες, με 110 σε μοντέρνα γραμμή δωμάτια.

Προσφορές
για οποιαδήποτε περίπτωση και οποιαδήποτε εποχή, για τους μοναδικούς επισκέπτες μας!

Επικοινωνήστε μαζί μας
στα ακόλουθα τηλέφωνα ή email:
T: +30 2310 824221-8
M: +30 69 44 691307
E: reservations@metropolitan.gr

Ακολουθώντας όλες τις συστάσεις του Ε.Ο.Δ.Υ., προκειμένου να καταστεί η διαμονή σας ευχάριστα και με ασφάλεια.

Εκπαιδευτήρια Ε. Μαντουλίδη

Νέα Συνεργασία

Ανακοινώνεται η νέα συνεργασία του Ινστιτούτου Οφθαλμολογίας & Μικροχειρουργικής Ophthalmica με τα Εκπαιδευτήρια Ε. Μαντουλίδη.

Στα Εκπαιδευτήρια Ε. Μαντουλίδη, από την ώρα του θεμέλιου λίθου, οι μαθητές μαθαίνουν να συμμετέχουν ενεργά και με ελεύθερο πνεύμα στη μαθησιακή διδασκαλία. Η ευθύνη και ο σεβασμός προς τους άλλους και το ισχυρό εκπαιδευτικό ήθος χαρακτηρίζουν την πορεία του σχολείου. Η αναζήτηση της αριστείας και της καινοτομίας στην εκπαίδευση, σε συνδυασμό με την αγάπη των εκπαιδευτικών για το παιδί καθορίζουν την ταυτότητα των Εκπαιδευτηρίων.

Η εξειδικευμένη επιστημονική ομάδα του τμήματος Παιδοοφθαλμολογίας του Ινστιτούτου Ophthalmica, στο πλαίσιο του προγράμματος Αγωγής Υγείας των Εκπαιδευτηρίων, παρέχει μαζικό προληπτικό οφθαλμολογικό έλεγχο για τους μαθητές Νηπιαγωγείου, Δημοτικού, Γυμνασίου και Λυκείου στις εγκαταστάσεις των Εκπαιδευτηρίων, με χρήση προηγμένου φορητού εξοπλισμού και ειδικών οφθαλμολογικών οργάνων.

Επιπλέον, για όλα τα παιδιά των Εκπαιδευτηρίων και για τους γονείς τους, έχει σχεδιαστεί ειδικό προνομιακό πακέτο (Ophthalmica - Mandoulides Family Pack) πλήρους οφθαλμολογικού ελέγχου στις εγκαταστάσεις του Ινστιτούτου Ophthalmica.

Στον άξονα του προγράμματος Εταιρικής Κοινωνικής Ευθύνης του Ινστιτούτου Ophthalmica, τα Εκπαιδευτήρια Ε. Μαντουλίδη στηρίζουν δυναμικά την πρωτότυπη και καινοτόμα δράση «Δώστε στα γυαλιά σας μια 2η ευκαιρία, χαρίστε τα σε εκείνους που τα έχουν πραγματικά ανάγκη». Στις εγκαταστάσεις των Εκπαιδευτηρίων έχουν τοποθετηθεί ειδικά διαμορφωμένα stands συλλογής γυαλιών με σκοπό τη συγκέντρωση και αποστολή οπτικών και σκελετών για άτομα που αντιμετωπίζουν διαθλαστικά σφάλματα ή άλλα προβλήματα όρασης σε αναπτυσσόμενες χώρες.

Τα Εκπαιδευτήρια Ε. Μαντουλίδη συμμετέχουν δυναμικά στους υποστηρικτές της διεθνούς καμπάνιας ευαισθητοποίησης για τον κερατόκωνο «The Violet June», που ξεκίνησε από τον Dr Renato Ambrósio Jr. MD, PhD, IORA, Instituto de Olhos, Rio de Janeiro, Brazil και του βιβλίου με τίτλο «Έχω κερατόκωνο, τώρα... τι;» που έχει επιμεληθεί η Επιστημονική ομάδα του Ινστιτούτου Ophthalmica.

Αξίζει να σημειωθεί πως για τους μαθητές σχεδιάστηκαν ειδικά προγράμματα επιμόρφωσης σε θέματα τεχνολογίας (διαγνωστικά συστήματα απεικόνισης, επεμβατικός οφθαλμολογικός εξοπλισμός, θεραπευτικές πλατφόρμες laser, μηχανοργάνωση - μηχανογράφηση κ.ά.), σε συνεργασία με την Επιστημονική Επιτροπή και το τμήμα IT του Ινστιτούτου Ophthalmica.

Περιμένουμε τους μικρούς μας φίλους για να τους ξεναγήσουμε στο πρώτο Μουσείο Οφθαλμολογίας στην Ελλάδα, όπου όλοι οι επισκέπτες έχουν τη δυνατότητα να παρατηρήσουν, σε διάφορα σημεία των χώρων αναμονής του Ινστιτούτου Ophthalmica, σπάνια χειρουργικά εργαλεία, παλιά διαγνωστικά όργανα, χειρόγραφες ιατρικές σημειώσεις του παρελθόντος και εκθέματα από προσωπικές συλλογές συνεργατών οφθαλμιάτρων και άλλων επαγγελματιών υγείας. Προβάλλεται μια ιστορική αναδρομή σε σημαντικά πρόσωπα, όπως ο Χαμουραμπί, ο Ιπποκράτης, ο Αριστοτέλης, ο Αβικέννας, ο Ρότζερ Μπέικον, ο Λεονάρντο Ντα Βίντσι, ο Ισαάκ Νεύτων, ο Βενιαμίν Φραγκλίνος, ο Herman Snellen, ο Svyatoslav Fyodorov, ο Hans Goldmann, η οικογένεια Barraquer κ.ά., οι οποίοι καθόρισαν και ανέδειξαν την επιστήμη της οφθαλμολογίας μέσα στους αιώνες.

Τα παιδιά είναι το μέλλον μας και η φροντίδα της όρασής τους αποτελεί τη βασική μας προτεραιότητα σε μια οπτικά πολύ απαιτητική ζωή. Η πρόληψη είναι δύναμη. ■

Sources: https://mandoulides.edu.gr/

Quiz:
για οφθαλμίατρους
Βρείτε τις οφθαλμικές παθήσεις

Ποιες είναι οι οφθαλμικές παθήσεις, λαμβάνοντας υπόψη τις παρακάτω εικόνες;;



Penelope de Politis MD
Χειρουργός Οφθαλμίατρος
pbpolitis@gmail.com

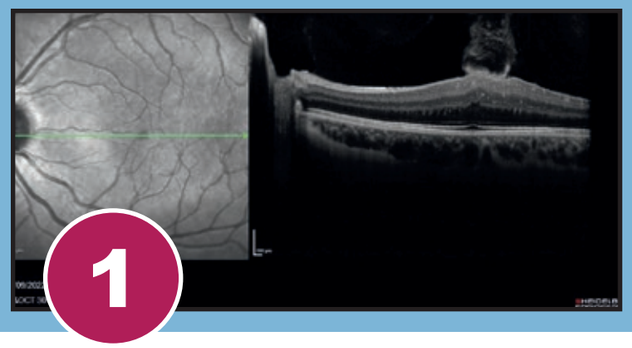

1

- ○ tractional retinal detachment
- ○ proliferative vitreoretinopathy
- ○ familial exudative vitreoretinopathy
- ○ combined hamartoma of the retina and RPE
- ○ epiretinal membrane of neurofibromatosis type 2

2

- ○ orbital lymphoma
- ○ orbital hemangioma
- ○ orbital lymphangioma
- ○ orbital rhabdomyosarcoma
- ○ metastatic clear-cell renal carcinoma

3

- ○ keratoconjunctivitis sicca
- ○ recurrent corneal erosion
- ○ granular corneal dystrophy type 2 (Avellino type)
- ○ monoclonal gammopathy
- ○ cystinosis

4

- ○ Vogt-Koyanagi-Harada (VKH) syndrome
- ○ primary ocular histoplasmosis syndrome (POHS)
- ○ acute posterior multifocal placoid pigment epitheliopathy (APMPPE)
- ○ multiple evanescent white dot syndrome (MEWDS)
- ○ birdshot chorioretinopathy (BCR)

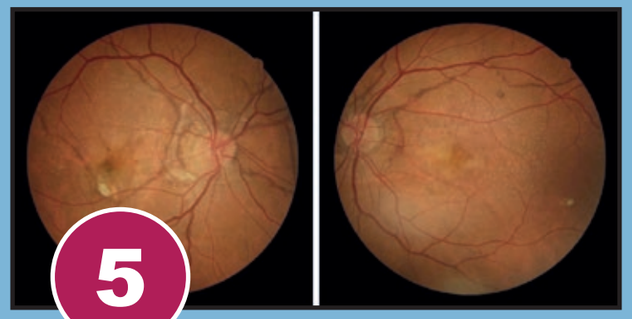

5

- ○ myelinated nerve fibers
- ○ lacquer cracks
- ○ angioid streaks
- ○ old choroidal rupture due to trauma
- ○ pattern dystrophy

Απαντήσεις: *1) epiretinal membrane of neurofibromatosis type 2, 2) metastatic clear-cell renal carcinoma, 3) granular corneal dystrophy type 2 (Avellino type), 4) birdshot chorioretinopathy (BCR), 5) angioid streaks*

vlepo by Ophthalmica

επί και ρα

Πρόσωπα και διάλογοι

με τον Πέτρο Ράσογλου

Με τον Άρι Γεωργίου με συνδέει μακροχρόνια φιλία και αλληλοεκτίμηση. Βρεθήκαμε πριν λίγο καιρό και μου απάντησε σε μερικές ερωτήσεις αποκλειστικά για το Vlepo.

Άρις Γεωργίου | Οι απαντήσεις μου | 06.04.2023

Ερ. Οι αρχιτέκτονες συνηθίζουν να κυκλοφορούν με τη φωτογραφική μηχανή μαζί τους και το κάνετε αυτό επί χρόνια με εξαιρετικές πραγματικά λήψεις! Από το χαρισματικό αυτό ταλέντο ώς τη στιγμή της ιδέας και της ίδρυσης της Photosynkyria το 1988 πόσο στενός, κοντός ή μακρύς ή ... υπήρξε ο δρόμος;

Απ. Η «Φωτογραφία» ήταν «μαζί μου» πολύ πριν βρεθώ να σπουδάζω αρχιτεκτονική. Για τις σπουδές υπήρξε εργαλείο αλλά ταυτόχρονα πήρε και τη θέση αυτονομημένου μέσου έκφρασης, παράλληλου και ισοδύναμου με τη ζωγραφική και τον σχεδιασμό. Η "Φωτογραφική Συγκυρία", που ξεκίνησε δέκα χρόνια μετά την αποφοίτησή μου από την Αρχιτεκτονική του Μονπελιέ, προέκυψε ως πρωτοβουλία από την ανάγκη να διαμορφωθεί στη Θεσσαλονίκη ένα πεδίο που θα μπορούσε να υποδεχθεί τη φωτογραφία ως δημιουργικό μέσο έκφρασης σε μια εποχή όπου η απουσία της από τη σκηνή της Τέχνης ήταν εκκωφαντικά ηχηρή. Πρότυπα βεβαίως ήταν υφιστάμενες ήδη προ πολλού διοργανώσεις του εξωτερικού, τα επίπεδα των οποίων πλησιάστηκαν σταδιακά με πολύ κόπο, επιμονή, θυσίες μερικές φορές, αλλά και υψηλό επίπεδο επιδόσεων.

Ερ. Πόσο καθοριστική υπήρξε η συνδρομή της Photosynkyria στην ίδρυση του Μουσείου Φωτογραφίας στην πόλη μας;

Απ. Μετά από πέντε, δέκα χρόνια συνεχούς βελτίωσης και επίμονης ετήσιας επανάληψης της διοργάνωσης, φτάνοντας κάποιες φορές ακόμη και τις πενήντα ταυτόχρονες εκθέσεις, την παρουσία διεθνούς επιπέδου προσωπικοτήτων της φωτογραφίας, την de facto εγγραφή της Θεσσαλονίκης στον παγκόσμιο χάρτη των "πόλεων της φωτογραφίας", κατέστη αδιαφιλονίκητα ορατό στην πολιτεία πως, αν επρόκειτο να ιδρυθεί ένας κρατικός φορέας με ευθύνη του τη φωτογραφία, αυτός έπρεπε να είναι στη Θεσσαλονίκη. Απαράκαμπτη η Photosynkyria, δέκα χρόνια μετά την ίδρυσή της, οδήγησε νομοτελειακά στην ίδρυση του Μουσείου Φωτογραφίας Θεσσαλονίκης, το 1998, με τον πολιτιστικό νόμο των νεοϊδρυόμενων θεσμών του Υπουργείου Πολιτισμού. Εν καιρώ, άλλα είκοσι χρόνια αργότερα, το Μουσείο Φωτογραφίας Θεσσαλονίκης συναρθρώθηκε υπό το MOMus ως ένα εκ των πέντε τμημάτων του τελευταίου.

Ερ. Πόσο σημαντική έχει γίνει η Θεσσαλονίκη λόγω της Photosynkyria για την τέχνη της φωτογραφίας διεθνώς, αλλά και πόσο επέδρασε στην ίδια την πόλη και τους φωτογράφους της;

Απ. 35 χρόνια μετά την ίδρυση της Photosynkyria το 1988, όταν η κοινωνία, ο Τύπος και οι θεσμοί αγνοούσαν παντελώς τη φωτογραφία ως τέχνη ή ως πολιτιστικό αγαθό, είναι πλέον δύσκολο για το σημερινό κοινό και τους θιασώτες της φωτογραφίας να διανοηθούν πώς ήταν το «τοπίο» πριν από τη σημερινή «αυτονόητη» εικόνα του. Η λειτουργία των Μουσείων, οι διοργανώσεις της Μπιενάλε και της Φωτο-Μπιενάλε (μετονομασία της Photosynkyria τα τελευταία χρόνια), η δραστηριοποίηση επαγγελματικού (και μάλιστα εξειδικευμένου, τεχνικού και επιστημονικού) προσωπικού, δηλαδή με πολύτιμες θέσεις εργασίας, οι σπουδές φωτογραφίας σε ανώτατο και ανώτερο επίπεδο, οι δαπάνες από τον κρατικό και ευρωπαϊκό προϋπολογισμό είναι παράμετροι, όλες τους, που συντρέχουν ώστε η Θεσσαλονίκη να αποτελεί κι αυτή, κοντά σε άλλες ευρωπαϊκές ή αμερικανικές πόλεις, ένα πεδίο διαμόρφωσης τάσεων της τέχνης πολλαπλασιασμού και καταξίωσης των φωτογράφων.

Ερ. Τι σημαίνει η φωτογραφία ως τέχνη στην καθημερινότητά μας;

Απ. Από τη στιγμή που δεχόμαστε, που έχουμε δεχτεί, πως και η φωτογραφία μπορεί (εκτός από άλλα πράγματα) να είναι ΚΑΙ τέχνη, τότε η συγκεκριμένη ερώτηση έχει ως απάντησή της την πολύ απλή διαπίστωση πως «σημαίνει για την καθημερινότητά μας ό,τι ακριβώς σημαίνουν και οι λοιπές τέχνες, η ζωγραφική, η γλυπτική, η ποίηση, το θέατρο, ο κινηματογράφος, ο χορός». Για όσους, λιγότερο ευαίσθητους ή λιγότερο πεπαιδευμένους οι τέχνες δεν σημαίνουν και πολλά πράγματα, και τέτοιοι είναι ουκ ολίγοι, για τη δική τους καθημερινότητα δεν σημαίνει τίποτα ούτε η φωτογραφία.

Ερ. Οι φωτογραφίες του ρεπορτάζ πόσο διαφορετική ματιά ή ψυχή έχουν από τις φωτογραφίες της απλής απαθανάτισης ή και τις φωτογραφίες της διαφήμισης;

Απ. Το φωτορεπορτάζ είναι μία μόνο περιοχή της φωτογραφίας. Κάθε είδος της έχει τη δική του ματιά και ψυχή ενώ όλες τους, ούτως ή άλλως, επιτελούν απαθανάτιση του αντικειμένου τους. Η Διαφήμιση, ως εφαρμοσμένη χρήση της φωτογραφίας, αποσκοπεί στη μετάδοση προσχεδιασμένου, προγραμματισμένου μηνύματος. Το φωτορεπορτάζ έχει ως αποστολή του να τεκμηριώσει και να σχολιάσει οπτικά το συμβαίνον, το συμβάν, το γεγονός. Το τυχαίο, το συμπτωματικό, το απρόβλεπτο, το εξαιρετικό είναι όλα τους στοιχεία που μπορούν να συμβάλουν ώστε το φωτορεπορτάζ να διεκδικεί μεγαλύτερο δικαίωμα στην έννοια της «ψυχής» της φωτογραφίας.

Ερ. Η αισθητική τι ρόλο παίζει στις διάφορες μορφές ή εκφράσεις της φωτογραφικής τέχνης;

Απ. Όποιον ακριβώς και σε όλες τις άλλες τέχνες. ■

Άρις Γεωργίου

Ο Άρις Γεωργίου (Θεσσαλονίκη, 1951) είναι αρχιτέκτων.

Από το 1977 εκθέτει ζωγραφική και φωτογραφία σε πολυάριθμες ατομικές και ομαδικές εκθέσεις στην Ελλάδα και στο εξωτερικό.

Τον Φεβρουάριο του 1988 ήταν ο εμπνευστής και έκτοτε, επί δεκαπενταετία, ο διοργανωτής της Φωτογραφικής Συγκυρίας, του ετήσιου διεθνούς φεστιβάλ φωτογραφίας στη Θεσσαλονίκη. Το 1998 ο υπουργός Πολιτισμού τον όρισε διευθυντή του Μουσείου Φωτογραφίας Θεσσαλονίκης με τετραετία θητεία.

Δημοσίευσε εργασίες του (φωτογραφικές, καλλιτεχνικές, αρχιτεκτονικές, κείμενα και μεταφράσεις) σε ποικίλα έντυπα και περιοδικά. Εκδόθηκαν πολλές ατομικές παρουσιάσεις φωτογραφιών και έργων του (εκδόσεις Άγρα, συν και πλην, Διαγώνιος, University Studio Press, Camera Obscura, Ελληνικό Κέντρο Φωτογραφίας, Εντευκτήριο, Σχήμα και Χρώμα, EvTOMO, 1des et calendes [Suisse], La Galerie Photo και ιδιωτικές, Εστία, Κίχλη, Σαιξπηρικόν).

επί και ρα

Στα πέριξ...

με τον Πέτρο Ράσογλου

Ένα ιστορικό αφιέρωμα στα κτίρια και στις γειτονιές της παλιάς Θεσσαλονίκης μέσα από το «βλέμμα» συγγραφέων, φωτογράφων, ιστορικών, αρχιτεκτόνων και όσων αγάπησαν και αγαπούν αυτήν την πόλη...



Βίλα Αχμέτ Καπαντζή

Μερικά μέτρα μετά τη διασταύρωση της Β. Όλγας με τη Μ. Μπότσαρη και συγκεκριμένα στον αριθμό 105 της Β. Όλγας δεσπόζει επιβλητική η βίλα Αχμέτ Καπαντζή.

Ο Αχμέτ Καπαντζή, άνθρωπος βαθιά καλλιεργημένος και πολύγλωσσος, ασχολήθηκε ήδη από νεαρή ηλικία με το εμπόριο και τις επιχειρήσεις, όπως και τα υπόλοιπα αδέρφια του Μεχμέτ και Γιουσούφ, γεγονός που τον καθιστούσε ως έναν από τους σημαντικότερους οικονομικούς παράγοντες στη Θεσσαλονίκη των αρχών του 20ού αιώνα. Ο ιδιοκτήτης του νεοκλασικού κτιρίου, διετέλεσε δήμαρχος της πόλης της Θεσσαλονίκης κατά τη διετία 1907-1908.

Η Έπαυλη Αχμέτ-Καπαντζή ήταν χτισμένη σε παραθαλάσσιο τότε οικόπεδο, το μέγεθος του οποίου άγγιζε τα 4 στρέμματα, και η δυτική της όψη είχε θέα στη θάλασσα της Θεσσαλονίκης. Το επιβλητικό αυτό κτίριο συγκροτούνταν από ημιυπόγειο, υπερυψωμένο ισόγειο, πρώτο όροφο, σοφίτα καθώς και από τον χαρακτηριστικό, τετραώροφο πύργο. Αξιοσημείωτος είναι, επίσης, ο εσωτερικός διάκοσμος του νεοκλασικού κτιρίου καθώς αποτελούνταν από τοιχογραφίες απαράμιλλης ομορφιάς με θέμα τους τη φύση, το ζωικό βασίλειο ή και απλές σκηνές της καθημερινότητας.

Η βίλα Αχμέτ Καπαντζή χτίστηκε στις αρχές του 20ού αιώνα σε σχέδια του Πιέτρο Αρριγκόνι. Με την ανταλλαγή των πληθυσμών μετά τη Μικρασιατική Καταστροφή τα περισσότερα μέλη της οικογένειας Καπαντζή έφυγαν από την Ελλάδα και εγκαταστάθηκαν στην Κωνσταντινούπολη. Όμως ο γιος του Αχμέτ Καπαντζή, ο Μεχμέτ, παρέμεινε για περισσότερα από δέκα χρόνια στη Θεσσαλονίκη επειδή είχε γιουγκοσλαβική υπηκοότητα και κατοικούσε με την οικογένειά του στον πρώτο όροφο της βίλας. Την τριετία 1924 -1927 στον δεύτερο όροφο της έπαυλης ήταν εγκαταστημένο το Ισπανικό προξενείο της Θεσσαλονίκης ενώ στη σοφίτα και στο πίσω τμήμα του κτιρίου έμεναν οικογένειες προσφύγων.

Η βίλα Αχμέτ Καπαντζή στη διάρκεια της Κατοχής χρησιμοποιήθηκε από την Γκεστάπο. Προηγουμένως, το 1939, είχε στεγάσει Σχολή Νοσοκόμων του Ελληνικού Ερυθρού Σταυρού. Μετά τον πόλεμο και την Κατοχή χρησιμοποιήθηκε εκ νέου από τον Ελληνικό Ερυθρό Σταυρό για να στεγάσει τις υγειονομικές του υπηρεσίες (1947 -1954). Στη συνέχεια από το 1954 και για περίπου είκοσι χρόνια στέγασε υπηρεσίες του ΝΑΤΟ στη Θεσσαλονίκη.

Πολλά χρόνια αργότερα η βίλα ανακαινίστηκε και στέγασε αρχικά τον Οργανισμό Πολιτιστικής Πρωτεύουσας Θεσσαλονίκης και στη συνέχεια τον Οργανισμό Ρυθμιστικού Θεσσαλονίκης. Τελικά πουλήθηκε το 2014 στον Ιβάν Σαββίδη. ■

Βιβλιογραφία:

- *Ζαφείρη, Χ. (2016). Η Θεσσαλονίκη των Εβραίων -Ιστορία, Κοινωνία, Μνημεία, Εβραϊκό Μουσείο Θεσσαλονίκης, Ιστορικός και Περιηγητικός Οδηγός. Επίκεντρο.*
- *Καζαντζίδου, Ν. (2014-01-31). «Ο Χάρτης της πόλης: Πρώην Έπαυλη Αχμέτ Καπαντζή (νυν Ιβάν Σαββίδη)». Στο https://parallaximag.gr/thessaloniki-news/o-chartis-tis-polis-proin-epavli-achmet-k*
- *Περιοδικό «Θεσσαλονικέων Πόλις», τχ. 23/46, Δεκ. 2013.*

https://el.wikipedia.org/wiki/%CE%92%CE%AF%CE%BB%CE%B1_%CE%91%CF%87%CE%BC%CE%AD%CF%84_%CE%9A%CE%B1%CF%80%CE%B1%CE%BD%CF%84%CE%B6%CE%AE#cite_note-autogenerated1-2

https://www.maxmag.gr/agnosti-ellada/epavli-achmet-kapantzi/

- *https://el.wikipedia.org/wiki/*
- *Νένας Καζαντζίδου. Στο https://parallaximag.gr/thessaloniki-news*

viepo by ophthalmica

Η φωτογραφία του τεύχους

LET'S PLAY | Μάρτιος 2023

credits: Βάγια Καζαντζή

Artelac®

Άμεση ανακούφιση και ενυδάτωση για τα μάτια!

ΜΟΝΑΔΙΚΕΣ ΣΥΝΘΕΣΕΙΣ ΣΤΗΝ ΕΛΛΗΝΙΚΗ ΑΓΟΡΑ ΧΩΡΙΣ ΣΥΝΤΗΡΗΤΙΚΑ

Artelac® Complete®

Ενυδάτωση για άμεση και παρατεταμένης διάρκειας ανακούφιση από την ξηροφθαλμία.

- Το **έξυπνο σύστημα ενυδάτωσης** για μάτια που παρουσιάζουν ξηρότητα, κόπωση, θολή όραση, αίσθημα καύσου και δακρύρροια.
- **Υποστηρίζει** και τις **τρεις στιβάδες** της δακρυικής μεμβράνης.
- Εξελιγμένη σύνθεση με πολλαπλούς ενυδατικούς και λιπαντικούς παράγοντες όπως **υαλουρονικό οξύ, γλυκερίνη, καρβομερές και ένα πρόσθετο λιπιδικό συστατικό**.

Artelac® Ectoin®

Η φυσική λύση για την αντιμετώπιση των συμπτωμάτων της αλλεργικής επιπεφυκίτιδας.

- Απαλύνει όλα τα αλλεργικά συμπτώματα, όπως **κνησμός**, **δάκρυσμα** και **ερεθισμός ματιών**, ενώ προσφέρει ενυδάτωση.
- Με το φυσικό συστατικό **Ectoin® 2%** και **Υαλουρονικό οξύ.**
- Κατάλληλο για χρήση με **φακούς επαφής** και για **ευαίσθητα μάτια**.

*** Ιατροτεχνολογικά προϊόντα.**

Best Workplaces Great Place to Work. HELLAS 2023

BAUSCH+LOMB 170 YEARS

ART-GR-230500

Σηκώστε το χέρι σας εάν έχετε νιώσει κάποιο από τα παρακάτω συμπτώματα – κουρασμένα μάτια, μάτια που καίνε, αίσθηση ξένου σώματος στα μάτια σας.

Ακριβώς όπως πονάει η πλάτη μας από την κακή στάση σώματος που υιοθετούμε όταν εργαζόμαστε πολλές ώρες μπροστά από τον υπολογιστή, έτσι επιβαρύνονται και τα μάτια μας από τη συνεχή χρήση οθονών.[1]

Στην πραγματικότητα υπολογίζεται πως **1 στους 4 ανθρώπους** αναφέρουν πως υποφέρουν από συμπτώματα ξηροφθαλμίας[2], και παρά τη συχνότητα της νόσου, πολλοί άνθρωποι δεν γνωρίζουν πως αυτό που νιώθουν έχει όνομα. Είναι σύνηθες για την ξηροφθαλμία να συγχέεται με μια φυσική κατάσταση της καθημερινής ζωής – αλλά δεν χρειάζεται να είναι.

Συνήθως προκαλείται από τον τρόπο ζωής ή από περιβαλλοντικούς παράγοντες, όπως ο παρατεταμένος χρόνος χρήσης οθονών, οι κακές καιρικές συνθήκες, η έκθεση σε θέρμανση ή κλιματισμό ή η οδήγηση κατά τις νυχτερινές ώρες.[1]

Η ξηροφθαλμία μπορεί να έχει σημαντικό αντίκτυπο στην καθημερινή ζωή των ανθρώπων.

Η ξηροφθαλμία επηρεάζει με διαφορετικό τρόπο τους ανθρώπους, αλλά κάποια συχνά συμπτώματα μπορεί να είναι[3]:

- Αίσθημα άμμου στα μάτια
- Ανάγκη να ανοιγοκλείνετε συχνά τα μάτια σας
- Κόκκινα ή κουρασμένα μάτια
- Ανάγκη να σκουπίζετε τα μάτια σας
- Υδαρή μάτια που όμως τα νιώθετε ξηρά
- Δυσκολία να ανοίξετε τα μάτια σας το πρωί και νιώθετε τα βλέφαρά σας κολλημένα μεταξύ τους

Μάθετε περισσότερα για την ξηροφθαλμία.

Επισκεφτείτε το **www.systane.gr**

Μάτια που καίνε και τσούζουν από συνεχή χρήση οθονών.

Η ξηροφθαλμία μπορεί να είναι ενοχλητική και κουραστική αλλά υπάρχουν λύσεις. Το νέο **SYSTANE® COMPLETE ΧΩΡΙΣ ΣΥΝΤΗΡΗΤΙΚΑ** προσφέρει ανακούφιση "ΟΛΑ ΣΕ ΕΝΑ" από όλους τους τύπους ξηροφθαλμίας για 8 ώρες[4] – έτσι ξέρετε πως θα νιώσετε την ανακούφιση που αναζητάτε.

Η δυσφορία στα μάτια δεν πρέπει ποτέ να αποτελεί μέρος της σύγχρονης ζωής. Αν διαπιστώσετε ότι τα μάτια σας σας κρατούν πίσω, ήρθε η ώρα να βρείτε την ανακούφιση που χρειάζεστε ώστε να αξιοποιείτε στο έπακρο κάθε μέρα.

ΣΤΑ ΦΑΡΜΑΚΕΙΑ ΚΑΙ ΣΕ ΟΠΤΙΚΑ ΚΑΤΑΣΤΗΜΑΤΑ

Alcon

Βιβλιογραφία: 1. MarketScope LLC. 2020 Dry Eye Products Market Report: A Global Market Analysis for 2019 to 2025. St. Louis, MO: MarketScope LLC; 2020. **2.** Vision Needs Monitor, 2020. **3.** Craig JP, Nelson JD, Azar DT, et al. TFOS DEWS II Report Executive Summary. *Ocul Surf.* 2017;15(4):802-812. **4.** Silverstein S, Yeu E, Tauber J, et al. Symptom Relief Following a Single Dose of Propylene Glycol-Hydroxypropyl Guar Nanoemulsion in Patients with Dry Eye Disease: A Phase IV, Multicenter Trial. *Clin Ophthalmol.* 2020;14:3167-3177.

Συμβουλευτείτε τον οφθαλμίατρο, τον φαρμακοποιό ή τον οπτικό σας για τη χρήση, προφυλάξεις, προσοχή στη χρήση, αντενδείξεις και ανεπιθύμητες ενέργειες. Ιατροτεχνολογικό προϊόν CE 0123

©2022 Alcon Inc. GR-SYX-2200037-10/22